Μέση ωτίτιδα ως εκδήλωση αγγειίτιδας

Φωτεινή Σκοπούλη
Σοφία Χριστάκη

Ευρωκλινική Αθηνών 17-09-19

Kussmaul A, Maier R. Ueber eine bisher nicht beschriebene eigenthümliche Arterienerkrankung (Periarteritis nodosa), die mit Morbus Brightii und rapid fortschreitender allgemeiner Muskellähmung einhergeht. *Dtsch Arch Klin Med*. 1866. 1:484-518.

- **Νεύρα**
- **Δέρμα**
- **Νεφροί**
- **Γαστρεντερικό**
- **Καρδιά**
- **Οφθαλμοί**
- **Γεννητικά όργανα**

Οι Kussmaul A και Maier R περιγράφουν το 1866 την παθολογοανατομία και την κατανομή των προσβεβλημένων αγγείων σε μια νέα νοσολογική οντότητα που ονομάζουν οζώδη πολυαρτηρίτιδα

Polyarteriitis nodosa: Makroskopisches Präparat des Herzens mit in reichlich Fettgewebe eingebetteten, knotig verdickten koronararteriellen Gefäßen

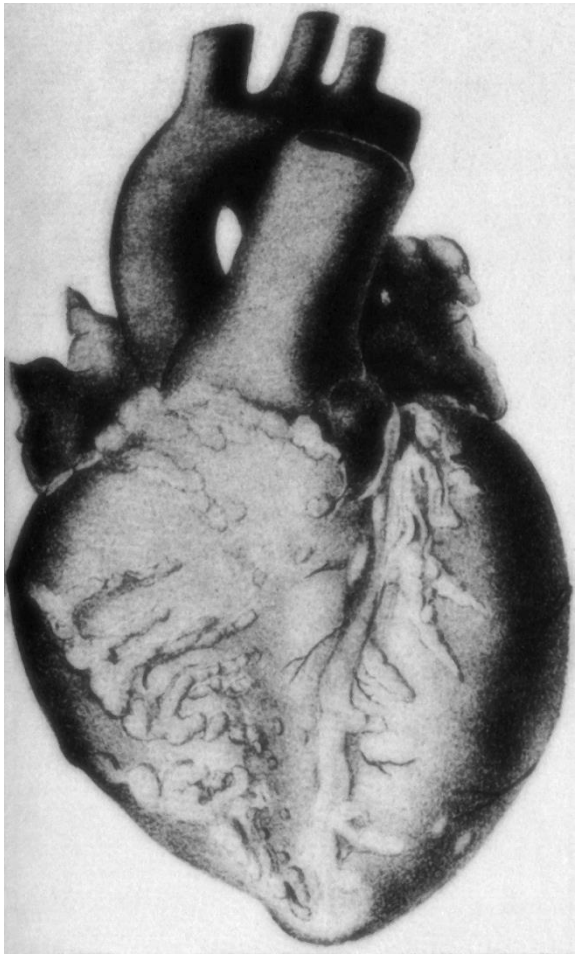

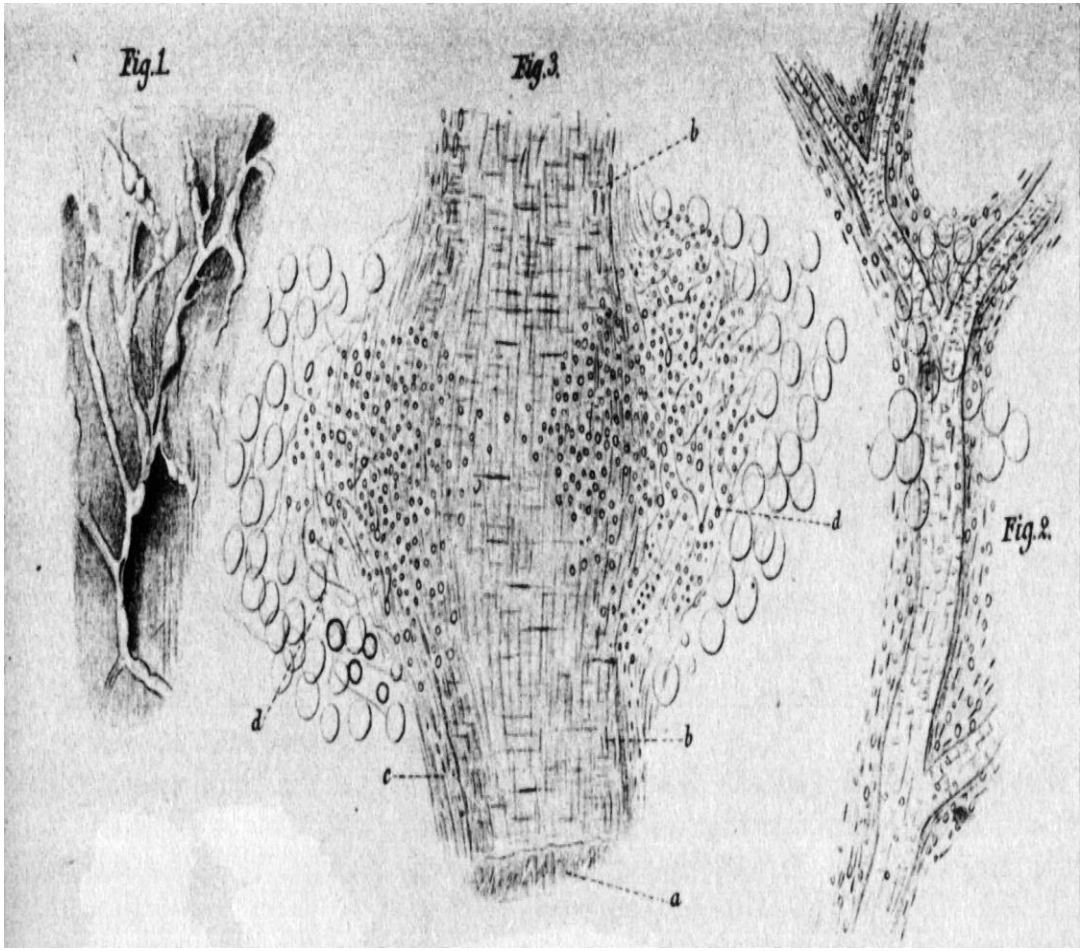

Η μορφολογία των προσβεβλημένων αγγείων με τα ανευρύσματα στην οζώδη πολυαρτηρίτιδα μοιάζει με ένα ροζάριο

Κοκκιωματώδης βλάβη συνυπάρχει με αγγειίτιδα και εντοπίζεται και στο ανώτερο αναπνευστικό
Πρωτοπεριγράφεται το 1931 από τον KLINGER H και συστηματικότερα από τον WEGENER F

KLINGER H. Grenzformen der Periarteriitis nodosa.
Frankf. *Ztschr. f. Path., 42: 455-480, 1931.*

WEGENER F. Uber generalisierte, septische Gefsnerkrankungen. *Verhandl. d. deutsch. path. Gesellsch., 29: 202-210, 1936.*

WEGENER F. Uber eine eigenartige rhinogene Granulomatose mit besonderer Beteiligung des Arteriensystems und der Nieren. *Beitr. z. path. Amt. u. z. allg. Path., 102: 36-68, 1939.*

Παθολογοανατομικά ευρήματα στην αγγειίτιδα που περιέγραψε ο Wegener

Ρινικός βλεννογόνος

Φλεγμονώδης κοκκιωματώδης ιστός με νέκρωση και διηθημένη αρτηρία

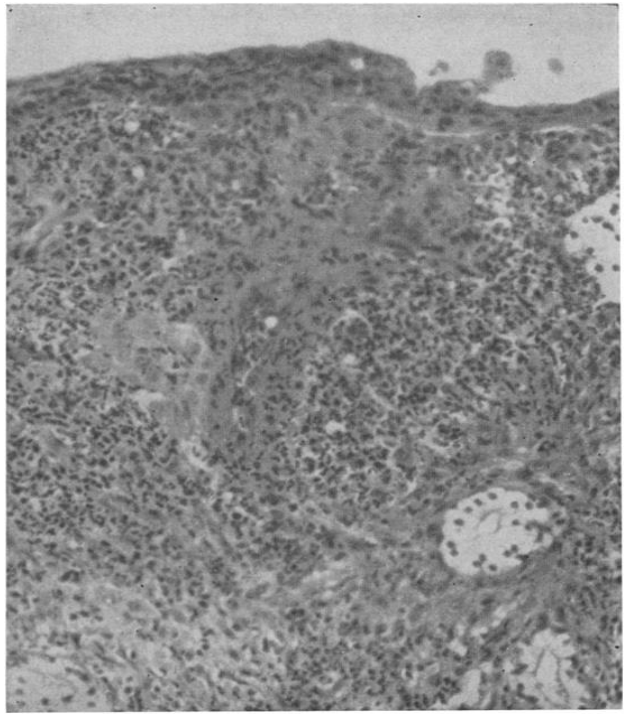

Πνεύμονας

Εστίες νέκρωσης περιβαλλόμενες από γιγαντοκύτταρα και κυτταρικά διηθήματα

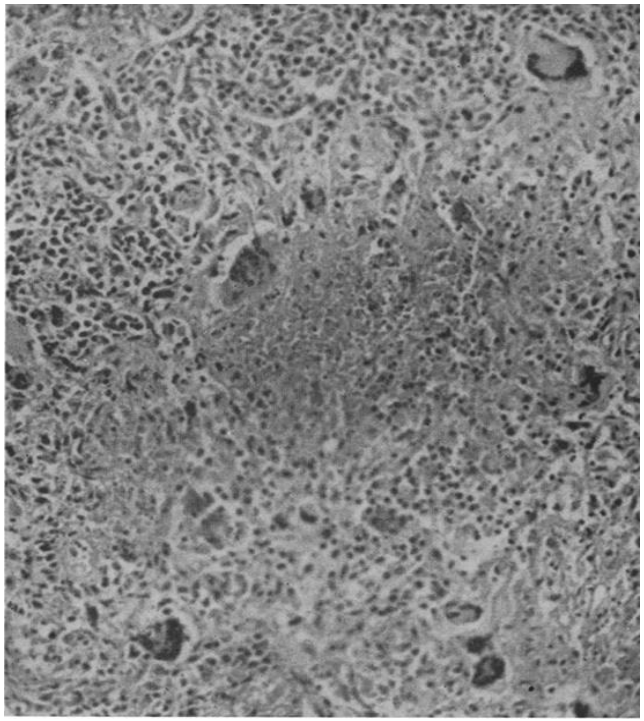

Ο Wohlwill F περιγράφει το 1923 τη μοκροσκοπική αγγειίτιδα και
οι Churg J. και Strauss L το 1949 την αλλεργική κοκκιωμάτωση και
στη συνέχεια την αλλεργική κοκκιωματώδη αγγείτιδα και
τις διαχωρίζουν από την οζώδη πολυαρτηρίτιδα

- Wohlwill, F. Über die nur mikroskopisch erkennbare Form der Periarteritis nodosa. Arch. Path. Anat. Physiol. Klin. Med. 1923; 246:377-411

- Churg J., Strauss L. Allergic granulomatosis (abstract). Am. J. Pathol. 1949; 25:817.
- Churg J., Strauss L. Allergic granulomatosis, allergic angiitis, and periarteritis nodosa. Am. J. Pathol. 1951; 27:277-301.

Αγγειίτιδες

Ταξινόμηση *(A. Zeek, 1952)*

- Νεκρωτική αγγειίτιδα
  1. Από υπερευαισθησία
  2. Αλλεργική κοκκιωματώδης
  3. Ρευματοειδής
  4. Οζώδης περιαρτηρίτιδα
  5. Κροταφική αγγειίτιδα

- Κοκκιωμάτωση Wegener
- Takayasu αρτηριίτιδα

} Άγνωστα στην Αγγλοσαξονική βιβλιογραφία μέχρι το τέλος της δεκαετίας ’50

Wegener's Granulomatosis

JOHN L. FAHEY, M.D., EDWARD LEONARD, M.D.,
Bethesda, Maryland
JACOB CHURG, M.D. *and* GABRIEL GODMAN, M.D.
New *York, New Yorк*

American Journal of Medicine 1954

22 περιπτώσεις

ήδη δημοσιευμένες με υλικό αυτοψίας

7 νέα περιστατικά εκ των οποίων ένας εν ζωή

TABLE I

CLINICAL FINDINGS IN TWENTY-NINE CASES OF WEGENER'S GRANULOMATOSIS

Case No. and Reference	Age and Sex	Duration (mo.)	Initial Complaint	Respiratory Tract		Renal		Other Organ Manifestations				Remarks
				Upper Respiratory Lesions	Chest X-ray	Terminal NPN or BUN	Albumin or Abnormal Sediment	Skin	Joints	Neurologic	Other	
1 (1)	70, M	12	Severe sinusitis	*	No report	196	+	..	+	..	Proptosis	Sinusitis prominent; nephritis unsuspected; cause of death ? renal failure
2 (2)	38, M	6	Maxillary pain, saddle nose	†	Infiltrate, RLL	...	+	+	+	..	Stomatitis	Widespread respiratory tract lesions; terminal uremia
3 (2)	36, F	18	Severe rhinitis	†	Pneumonitis, LLL	...	+	..	..	..	Heart (EKG changes)	Destructive rhinitis with renal damage; terminal pneumonitis
4 (2)	33, F	?	Severe sinusitis, headache, fever	†	No report	...	+	+	..	..	Mouth ulcer	Ulcerative respiratory tract lesions; terminal uremia
5 (3)	44, M	4	Rhinitis, epistaxis	†	Shadow, left hilus	140	+	..	..	..	.....	Rhinitis; hilar lesion thought to be tumor; terminal uremia
6 (3)	42, F	1	Ear pain and discharge	*	Infiltrates, both lungs	...	+	..	..	...	.....	Brief, unremitting course with death in uremia; tuberculosis and nephritis suspected
7 (4)	21, F	30	Catarrh, dyspnea, dysphagia	*	Infiltrates, bilateral	...	+	..	+	+	.....	Recurrent symptoms referred to joints, heart, respiratory tract and kidneys
8 (5)	35, F	8	Weakness, cough, night sweats	..	Shadow, LLL	...	+	..	..	+	Heart failure	Course suggested polyarteritis; death in cardiac failure; mediastinal mass not mentioned
9 (6)	67, F	13	Saddle nose, fever, wasting	†	Interstitial fibrosis	102	+	..	..	..	Parotitis	Destructive rhinitis; weight loss, fever, rising globulin; sarcoid suspected; terminal uremia
10 (7)	38, M	?	Nasal bleeding	†	No report	...	..	+	..	..	Ulcers on tongue	Bronchiectasis; mediastinal tumor suspected; scanty data
11 (7)	50, F		Myalgia, rash, hemoptysis	..	Congestion	71	+	+	..	+	Pulmonary congestion	Lung lesions, with hemoptysis; then generalized arteritis, renal insufficiency
12 (8)	34, F	8	Gum ulcer, cough, fever, wasting	*	Apical lesion with fluid	...	+	..	..	..	.....	Persistent gum ulcer, lung lesion, fever, weakness; Diagnosis: ? lung abscess, pansinusitis, sepsis
13 (8)	62, F	3	Purulent sputum, fever	..	Bronchiectasis, basal	257	+	..	..	..	.....	Symptoms suggested pulmonary infection but little antibiotic response, then sudden renal failure
14 (9)	57, F	3	Hearing loss, pain in ear	*	Infiltrates, both lungs	...	+	..	..	..	.....	Pulmonary and renal findings suggested renal tumor with metastases
15 (10)	23, M	5	Rhinitis, sinusitis	†	No report	320	+	..	..	..	.....	Brief course of severe sinusitis and rhinitis; death in uremia
16 (11)	69, F	5	Cough, fever, cachexia	..	Infiltrates, both lungs	220	+	..	..	+	.....	Short course with pulmonary and systemic symptoms, then sudden renal failure; polyarteritis suspected
17 (12)	70, M	2	Fever, chest pain	..	Infiltrates, both lungs	174	+	..	..	..	.....	Fever and bloody pleural effusion; brief course with death in uremia
18 (12)	41, F	14	Sinusitis	*	Infiltrates, both lungs	300	+	+	+	..	Corneal ulcer	Persistent respiratory tract lesions; arthritis, skin rash; death in uremia
19 (13)	49, M	3	Nasal ulceration, sinusitis	†	Infiltrate, apical	84	+	..	..	+	Heart failure	Progressive nasal and sinus lesions; heart failure and uremia terminally
20 (13)	51, M	6	Rhinitis, larnygitis	†	Congestion	270	..	..	..	+	Heart failure	Similar to above case. Diagnosis in both: polyarteritis nodosa and nasal granuloma
21 (14)	27, M	7	Hemoptysis, weight loss	..	Infiltrates, LLL and RLL	131	+	+	+	..	Stomatitis	Lung lesion, resected; then recurrence, followed by arteritis and uremia
22 (14)	54, M	2	Dyspnea, cough, fever	..	Infiltrates, both lungs	154	+	..	+	..	.....	Widespread lung lesions; progressive azotemia; ? pulmonary or renal death
R. K.	40, F	2	Sinusitis, atelectasis	*	Infiltrate, LUL	112	+	..	..	..	.....	Severe sinusitis and lung granuloma, followed by sudden renal failure
M. C.	34, M	14	Sinusitis, arthritis	*	Neg. 1 month before death	200	+	+	+	..	.....	Main problem migratory arthritis and fever; terminal acute arthritis, petechial rash, uremia
E. S.	50, M	3	Orchitis, weakness, weight loss	..	Infiltrate, left	69	+	+	+	+	Prostatitis, orchitis	Testis and lung lesions suggested malignancy; terminal arthritis, skin lesions, uremia
G. O.	39, M	5	Severe sinusitis	†	Effusion, infiltrate	115	+	+	..	+	Parotid, heart, testis	Destructive sinusitis; transient lesions in other organs; sudden onset of petechial rash, uremia
L. L.	39, M	48	Sinusitis, otitis	†	Infiltrates, one cavity	...	+	+	..	..	.....	Long history of sinusitis and signs of renal damage, ? septicemia terminally
G. M.	12, F	1	Sinusitis, otitis	†	Infiltrates, both lungs	11	+	+	+	..	Heart murmur	Severe sinusitis and otitis media; marked pulmonary and renal disease; rapid course
J. M.	38, M	32+	Pneumonia, sinusitis	†	Infiltrates, LLL and LUL	...	+	..	..	..	Prostatitis, papillitis	Destructive sinusitis; granuloma, causing progressive lung destruction; renal damage; subacute course

Initial Complaint	Remarks
Severe sinusitis	Sinusitis prominent; nephritis unsuspected; cause of death ? renal failure
Maxillary pain, saddle nose	Widespread respiratory tract lesions; terminal uremia
Severe rhinitis	Destructive rhinitis with renal damage; terminal pneumonitis
Severe sinusitis, headache, fever	Ulcerative respiratory tract lesions; terminal uremia
Rhinitis, epistaxis	Rhinitis; hilar lesion thought to be tumor; terminal uremia
Ear pain and discharge	Brief, unremitting course with death in uremia; tuberculosis and nephritis suspected
Catarrh, dyspnea, dysphagia	Recurrent symptoms referred to joints, heart, respiratory tract and kidneys
Weakness, cough, night sweats	Course suggested polyarteritis; death in cardiac failure; mediastinal mass not mentioned
Saddle nose, fever, wasting	Destructive rhinitis; weight loss, fever, rising globulin; sarcoid suspected; terminal uremia
Nasal bleeding	Bronchiectasis; mediastinal tumor suspected; scanty data
Myalgia, rash, hemoptysis	Lung lesions, with hemoptysis; then generalized arteritis, renal insufficiency
Gum ulcer, cough, fever, wasting	Persistent gum ulcer, lung lesion, fever, weakness; Diagnosis: ? lung abscess, parasinusitis, sepsis
Purulent sputum, fever	Symptoms suggested pulmonary infection but little antibiotic response, then sudden renal failure
Hearing loss, pain in ear	Pulmonary and renal findings suggested renal tumor with metastases
Rhinitis, sinusitis	Brief course of severe sinusitis and rhinitis; death in uremia
Cough, fever, cachexia	Short course with pulmonary and systemic symptoms, then sudden renal failure; polyarteritis suspected
Fever, chest pain	Fever and bloody pleural effusion; brief course with death in uremia
Sinusitis	Persistent respiratory tract lesions; arthritis, skin rash; death in uremia
Nasal ulceration, sinusitis	Progressive nasal and sinus lesions; heart failure and uremia terminally
Rhinitis, larnygitis	Similar to above case. Diagnosis in both: polyarteritis nodosa and nasal granuloma
Hemoptysis, weight loss	Lung lesion, resected; then recurrence, followed by arteritis and uremia
Dyspnea, cough, fever	Widespread lung lesions; progressive azotemia; ? pulmonary or renal death
Sinusitis, atelectasis	Severe sinusitis and lung granuloma, followed by sudden renal failure
Sinusitis, arthritis	Main problem migratory arthritis and fever; terminal acute arthritis, petechial rash, uremia
Orchitis, weakness, weight loss	Testis and lung lesions suggested malignancy; terminal arthritis, skin lesions, uremia
Severe sinusitis	Destructive sinusitis; transient lesions in other organs; sudden onset of petechial rash, uremia
Sinusitis, otitis	Long history of sinusitis and signs of renal damage, ? septicemia terminally
Sinusitis, otitis	Severe sinusitis and otitis media; marked pulmonary and renal disease; rapid course
Pneumonia, sinusitis	Destructive sinusitis; granuloma, causing progressive lung destruction; renal damage; subacute course

Αγγειίτιδες

Ταξινόμηση

- Μέγεθος Αγγείων
- Αντισώματα κατά κυτταροπλασματικών αντιγόνων των ουδετεροφίλων (ANCA)
- Θεραπευτική προσέγγιση

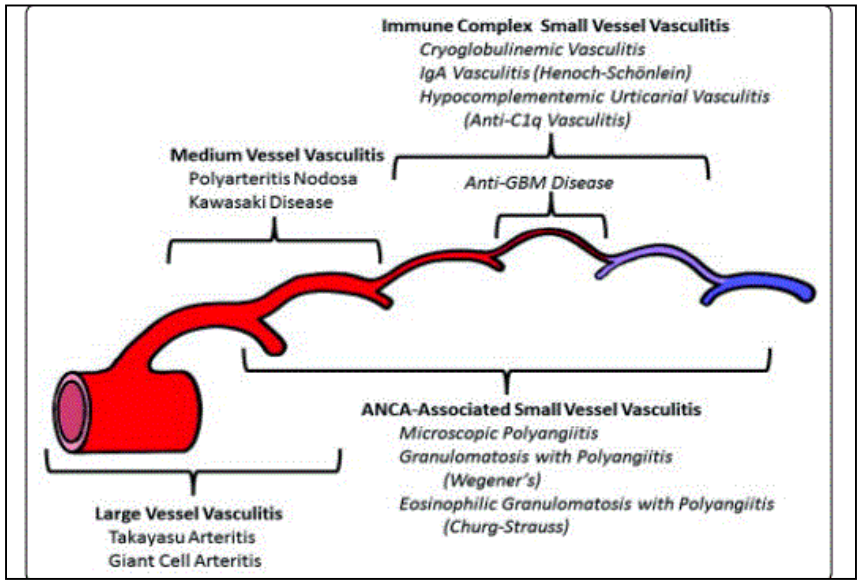

Αγγειίτιδες

Προσβολή αγγείων

- Ενός οργάνου
  - Δέρμα *(καλοήθης – αυτοπεριοριζόμενη)*
- Πολλών οργάνων *(ταυτόχρονα)*
  - Απειλητική για τη ζωή
- Αγγείων με μυϊκό τοίχωμα *(εστιακές - τμηματικές)*
  - Ανευρύσματα → Ρήξη → Αιμορραγία
  - Στένωση → Έμφρακτο οργάνου

} επιπλοκές

Αγγειίτιδες

Ταξινόμηση

- Πρωτοπαθείς
- Δευτεροπαθείς
  - Λοιμώξεις
  - Φάρμακα
  - Νεοπλασίες
  - Αυτοάνοσα νοσήματα

Αγγειίτιδες

Ταξινόμηση

Μέγεθος αγγείων	ΠΡΩΤΟΠΑΘΕΙΣ
Μεγάλο	Γιγαντοκυτταρική ή Κροταφική Takayasu
Μέσο	Οζώδης Πολυαρτηρίτιδα Νόσος Kawasaki
Μικρό & Μέσο ANCA+	Κοκκιωμάτωση με πολυαγγειίτιδα *(Κοκκιωμάτωση Wegener)* Ηωσινοφιλική κοκκιωμάτωση με πολυαγγειίτιδα *(Σύνδρομο Churg-Strauss)* Μικροσκοπική πολυαγγειίτιδα
Μικρό	Κρυοσφαιριναιμική αγγειίτιδα Λευκοκυτταροκλαστική Πορφύρα Henoch-Schönlein,

Πρωτοπαθείς Αγγειίτιδες

ANCA+ Αγγειίτιδες μικρού και μεσαίου μεγέθους αγγείων

- Κοκκιωμάτωση με πολυαγγειίτιδα (Κοκκιωμάτωση Wegener)
- Μικροσκοπική πολυαγγειίτιδα
- Ηωσινοφιλική κοκκιωμάτωση με πολυαγγειίτιδα (Σύνδρομο Churg-Strauss)

Αγγειίτιδες

ANCA

Τύπος	Αντιγόνο
c-ANCA:	Πρωτεϊνάση 3 (PR3)

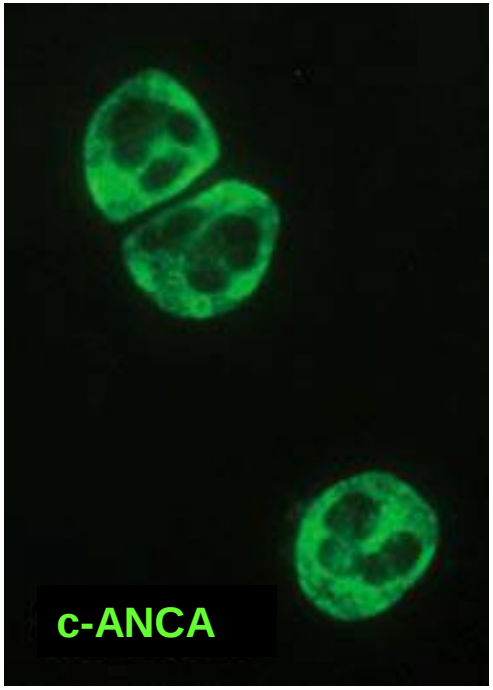

98% σε ενεργό κοκκιωμάτωση με πολυαγγειίτιδα
20-40% σε μικροσκοπική πολυαγγειίτιδα
35% σε ηωσινοφιλική κοκκιωμάτωση με πολυαγγειίτιδα

Ψευδώς θετικά

- Φυματίωση
- Λοίμωξη HIV

Αγγειίτιδες

ANCA

Τύπος	Αντιγόνο
p-ANCA:	Μυελοϋπεροξειδάση (MPO)

40% σε ενεργό κοκκιωμάτωση με πολυαγγειίτιδα
60% σε μικροσκοπική πολυαγγειίτιδα
40% σε ηωσινοφιλική κοκκιωμάτωση με πολυαγγειίτιδα

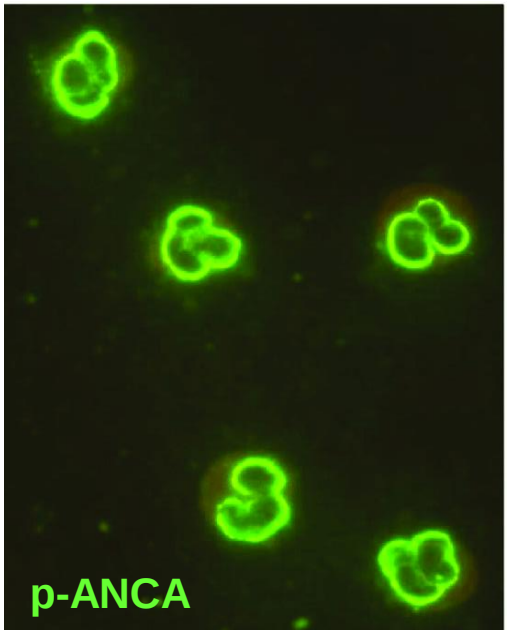

Άτυπα ANCA

- Αντιγόνα
  - Ελαστάση των λευκοκυττάρων
  - Λακτοφερρίνη
  - Καθεψίνη G
  - BPI (bactericidal/ permeability increasing protein)

Άλλες φλεγμονώδεις νόσοι

ANCA

- Άλλες αυτοάνοσες νόσους
  - Ρευματοειδής αρθρίτιδα: 30%
    - Σύνδρομο Felty: 90%
  - Συστηματικός Ερυθηματώδης Λύκος: 10–20%
- Φλεγμονώδεις νόσοι του εντέρου
  - Ελκώδης κολίτιδα: 50-70%
  - Νόσος του Crohn: 10–30%
- Αυτοάνοση ηπατίτιδα τύπου Ι: 90%

Αγγειίτιδες ANCA+

	Κοκκιωμάτωση με πολυαγγειίτιδα (Κοκκιωμάτωση Wegener)	Μικροσκοπική πολυαγγειίτιδα	Ηωσινοφιλική κοκκιωμάτωση με πολυαγγειίτιδα (Churg-Strauss)
Επίπτωση (ανά 10^7)	20-50	20-50	1-4
Άνδρες/Γυναίκες	1/1	1/1	1/1
Έναρξη νόσου	Οξεία	Οξεία	Οξεία
Μη ειδικά συμπτώματα (Αρθραλγίες/Μυαλγίες, Πυρετός, Εξανθήματα)	70-100%	55-80%	30-50%

Αγγειίτιδες ANCA+

	Κοκκιωμάτωση με πολυαγγειίτιδα (Κοκκιωμάτωση Wegener)	Μικροσκοπική πολυαγγειίτιδα	Ηωσινοφιλική κοκκιωμάτωση με πολυαγγειίτιδα (Churg-Strauss)
Αλλεργικό άσθμα	-	-	+++
Βλεννογόνοι	+++	+	+
Δέρμα	+	++	+++
Οφθαλμοί/ΩΡΛ	+	+/-	+/-
ΩΡΛ	+++	+/-	++
Πνεύμονες	+++	+++	+++
Νευρικό	++	++	+++
Γαστρεντερικό (↑ ηπατικών ενζύμων, παγκρεατίτιδα, διάτρηση εντέρου)	+/-	+/-	+/-

Boki KA et al. Br J Rheumatol. 1997

Αγγειίτιδες ANCA+

	Κοκκιωμάτωση με πολυαγγειίτιδα	Μικροσκοπική πολυαγγειίτιδα	Ηωσινοφιλική κοκκιωμάτωση με πολυαγγειίτιδα
Έλκη Βλεννογόνων	20%	Σπάνια	Σπάνια

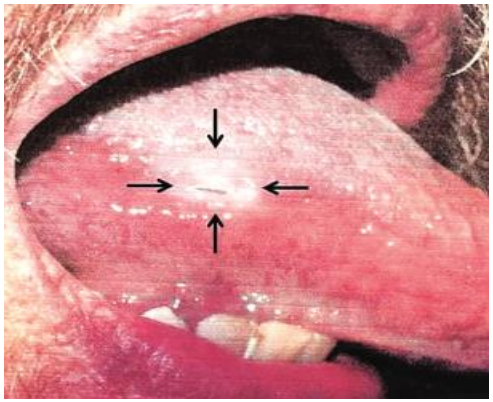

Μουτσόπουλος ΧΜ. Αυτοάνοσα Νοσήματα 2017, Broken Hill Pub. LTD
Pagnoux C. Eur J Rheumatol. 2016

Αγγειίτιδες ANCA+

	Κοκκιωμάτωση με πολυαγγειίτιδα	Μικροσκοπική πολυαγγειίτιδα	Ηωσινοφιλική κοκκιωμάτωση με πολυαγγειίτιδα
Δέρμα	10-50%	35-60%	50-70%

Δικτυωτή πελίδνωση

Κνίδωση

Ψηλαφητή Πορφύρα

Αγγειίτιδες ANCA+

	Κοκκιωμάτωση με πολυαγγειίτιδα	Μικροσκοπική πολυαγγειίτιδα	Ηωσινοφιλική κοκκιωμάτωση με πολυαγγειίτιδα
Προσβολή Αναπνευστικού	60-80%	60-80%	50%
• Βήχας	+++	+++	+++
• Δύσπνοια	+	++	++
• Αιμόπτυση	++	++	-
• Άσθμα	-	-	+++

Μουτσόπουλος ΧΜ. Αυτοάνοσα Νοσήματα 2017, Broken Hill Pub. LTD
Pagnoux C. Eur J Rheumatol. 2016

Αγγειίτιδες ANCA+
Κοκκιωμάτωση με πολυαγγειίτιδα

- Ακτινολογικά Ευρήματα
  Πνεύμονα
  - Αμφοτερόπλευρα οζίδια/μάζες
  - Κοιλότητες με άλω
  - Ακανόνιστη εσωτερική επιφάνεια
  - Αεροβρογχογράφημα εντός των όζων

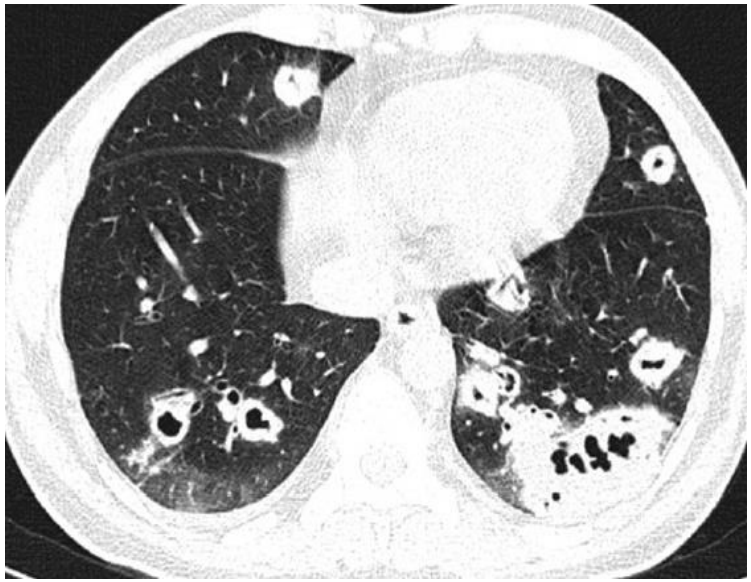

Papiris SA. Am J Med. 1993
Pagnoux C. *Eur J Rheumatol*. 2016

Αγγειίτιδες ANCA+
Μικροσκοπική πολυαγγειίτιδα

- Ακτινολογικά Ευρήματα Πνεύμονα
  - Βλάβες δίκην θολής υάλου
  - Ανομοιόμορφες πνευμονικά διηθήματα
  - Διάμεση πνευμονική νόσος → ↑ θνητότητα

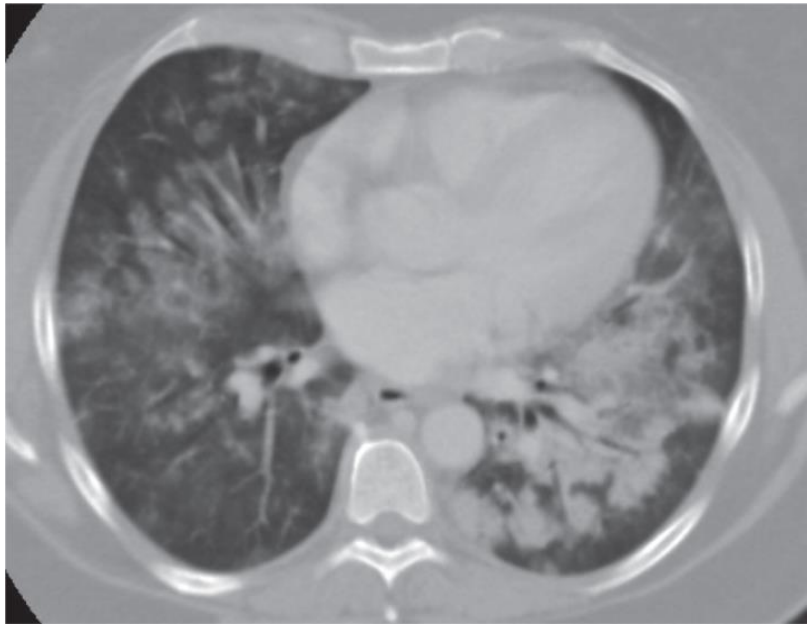

Tzelepis GE. Eur Respir J. 2010
Pagnoux C. *Eur J Rheumatol*. 2016

Αγγειίτιδες ANCA+
Ηωσινοφιλική κοκκιωμάτωση με πολυαγγειίτιδα

- Ακτινολογικά Ευρήματα Πνεύμονα
  - Παροδικά πνευμονικά διηθήματα
  - Μικροί περιβρογχικοί όζοι
  - Πάχυνση τοιχώματος βρογχικού δέντρου

Pagnoux C. *Eur J Rheumatol*. 2016

Αγγειίτιδες ANCA+

	Κοκκιωμάτωση με πολυαγγειίτιδα	Μικροσκοπική πολυαγγειίτιδα	Ηωσινοφιλική κοκκιωμάτωση με πολυαγγειίτιδα
Νεφροί	60-80%	60-80%	20%

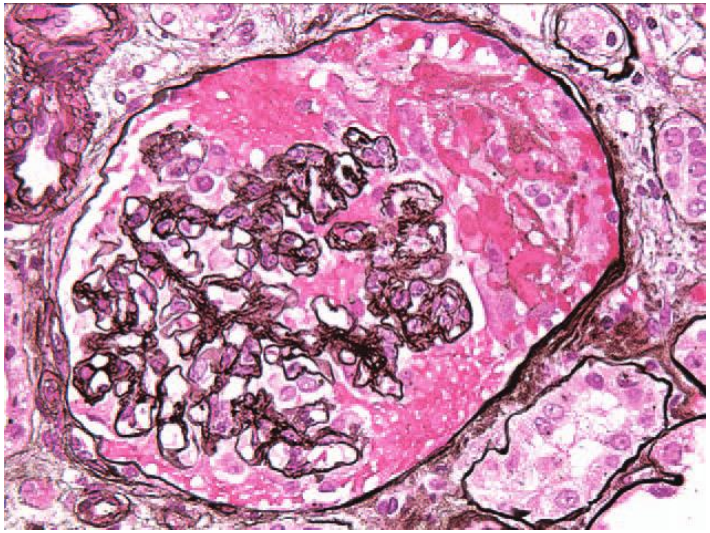

Εστιακή νεκρωτική σπειραματονεφρίτιδα (ανοσοπενική)

Ταχέως εξελισσόμενη σπειραματονεφρίτιδα
Χειρίστη πρόγνωση

Αγγειίτιδες ANCA+

	Κοκκιωμάτωση με πολυαγγειίτιδα	Μικροσκοπική πολυαγγειίτιδα	Ηωσινοφιλική κοκκιωμάτωση με πολυαγγειίτιδα
Περιφερική νευροπάθεια (πολλαπλή μονονευρίτιδα)	25%	35%	65-75%
Ημιπληγία	10%	10%	-

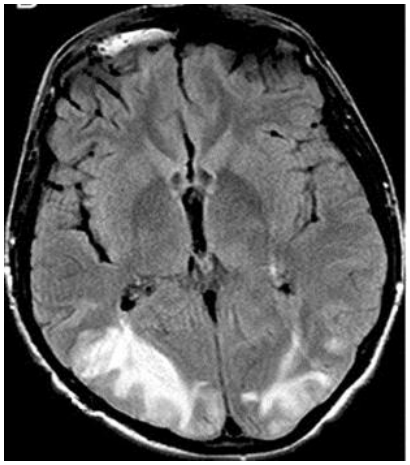

Αγγειίτιδες ANCA+

	Κοκκιωμάτωση με πολυαγγειίτιδα	Μικροσκοπική πολυαγγειίτιδα	Ηωσινοφιλική κοκκιωμάτωση με πολυαγγειίτιδα
Οφθαλμοί: Σκληρίτιδα- Οφθαλμικός ψευδοόγκος	~ 5%	Σπάνια	Σπάνια
ΩΡΛ:	50-85% (ρινίτιδα με έλκη & εφελκίδες – καταστροφική ιγμορίτιδα- εφιππιοειδής μύτη, Πάχυνση τοιχώματος τραχείας, Υπογλωττιδική στένωση)	Σπάνια	20-80% (αλλεργική ρινίτιδα & πολύποδες ιγμορίων)

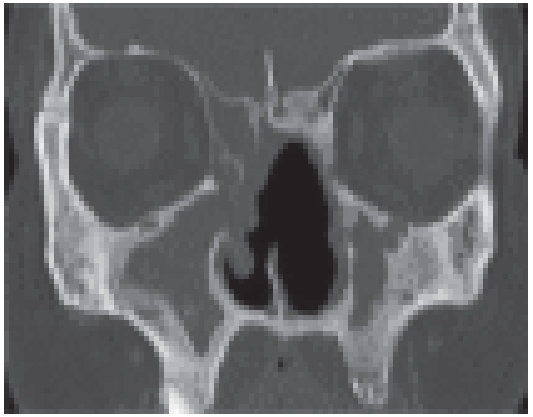

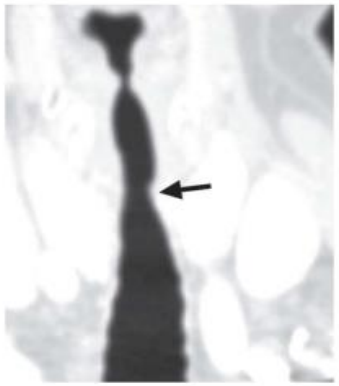

Περιστατικό

- **Ασθενής:** 53 ετών γυναίκα
  (Ιστορικό θυρεοειδεκτομής υπό θυροξίνη)

- -5 ΜΗΝΕΣ: Ωταλγία με υγρό στο μέσο ους , έκπτωση ακοής
  ΔΙΑΓΝΩΣΗ: ΜΕΣΗ ΩΤΙΤΙΔΑ: Αντιβιοτική αγωγή για 7 ημέρες

- -3 ΜΗΝΕΣ: Ωτόρροια

- -2 ΜΗΝΕΣ: <u>Απεικονιστικά ευρήματα:</u>

<u>CT Λιθοειδών</u>: Πλήρης κατάληψη μαστοειδών κυψελών ΔΕ και μέσου ωτός, λέπτυνση και κατά τόπους διάβρωση της οροφής του λιθοειδούς οστού

<u>MRI εσω ακουστικών πόρων</u>: Ετεταμένη φλεγμονή στη μαστοειδή απόφυση, στον επιτυμπάνιο χώρο και στο άντρο-υποψία μικρής αποστηματικής κοιλότητας (ΔΔ απόστημα επιπλεγμένο χολοστεάτωμα)

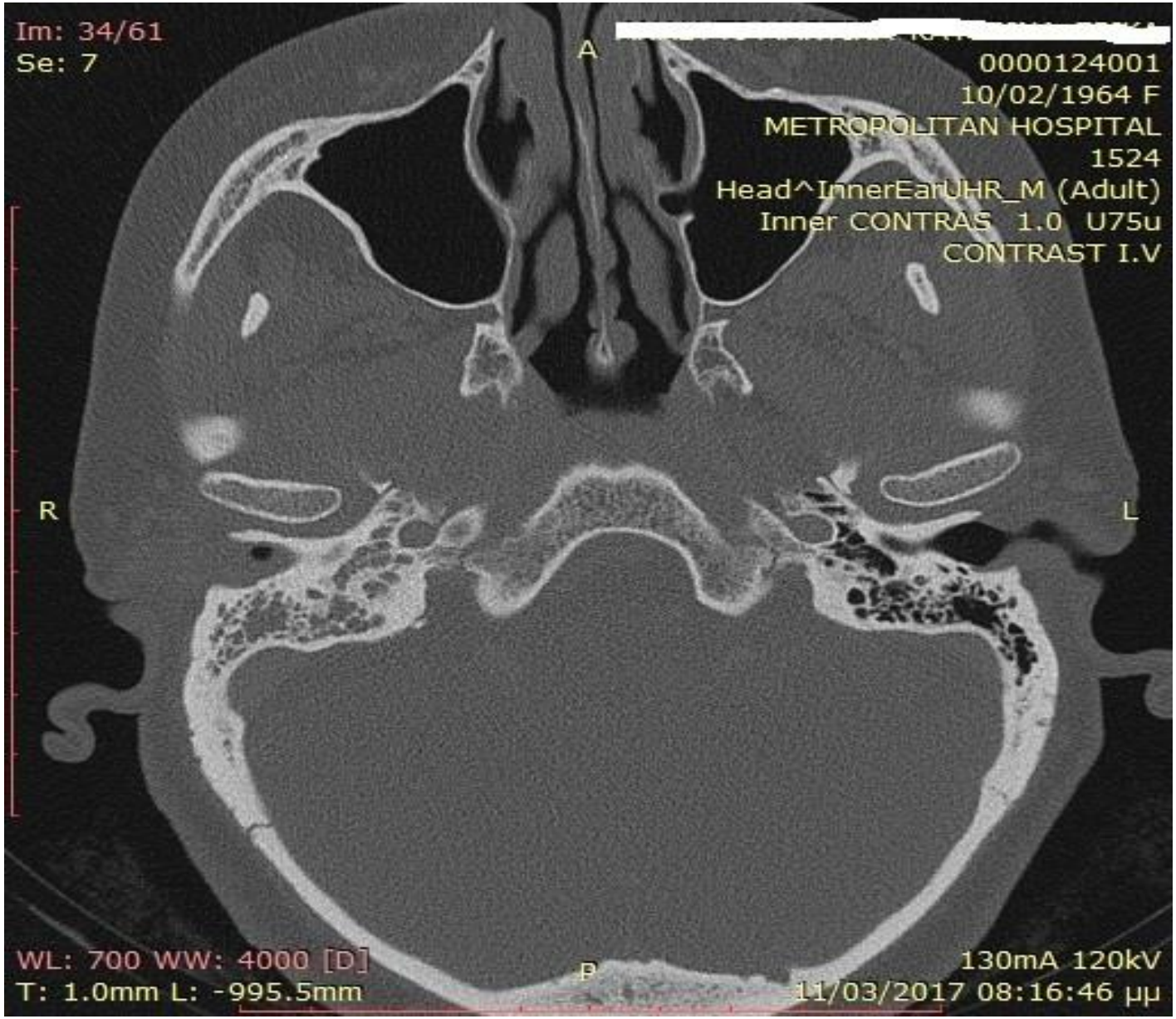
Im: 34/61
Se: 7
A
0000124001
10/02/1964 F
METROPOLITAN HOSPITAL
1524
Head^InnerEarUHR_M (Adult)
Inner CONTRAS 1.0 U75u
CONTRAST I.V
R
L
WL: 700 WW: 4000 [D]
T: 1.0mm L: -995.5mm
P
130mA 120kV
11/03/2017 08:16:46 μμ

Im: 10/20
Se: 13
0000124001
10/02/1964 F
METROPOLITAN
2430
HEAD_LV^clinical libraries
t2_tse_tra_2mm_iac_S12_DIS2D
R
L
A
P
FS: 3
TR: 4980.0 TE: 93.0
14/03/2017 10:57:29 μμ
WL: 937 WW: 2060 [D]
T: 2.0mm L: -36.8mm

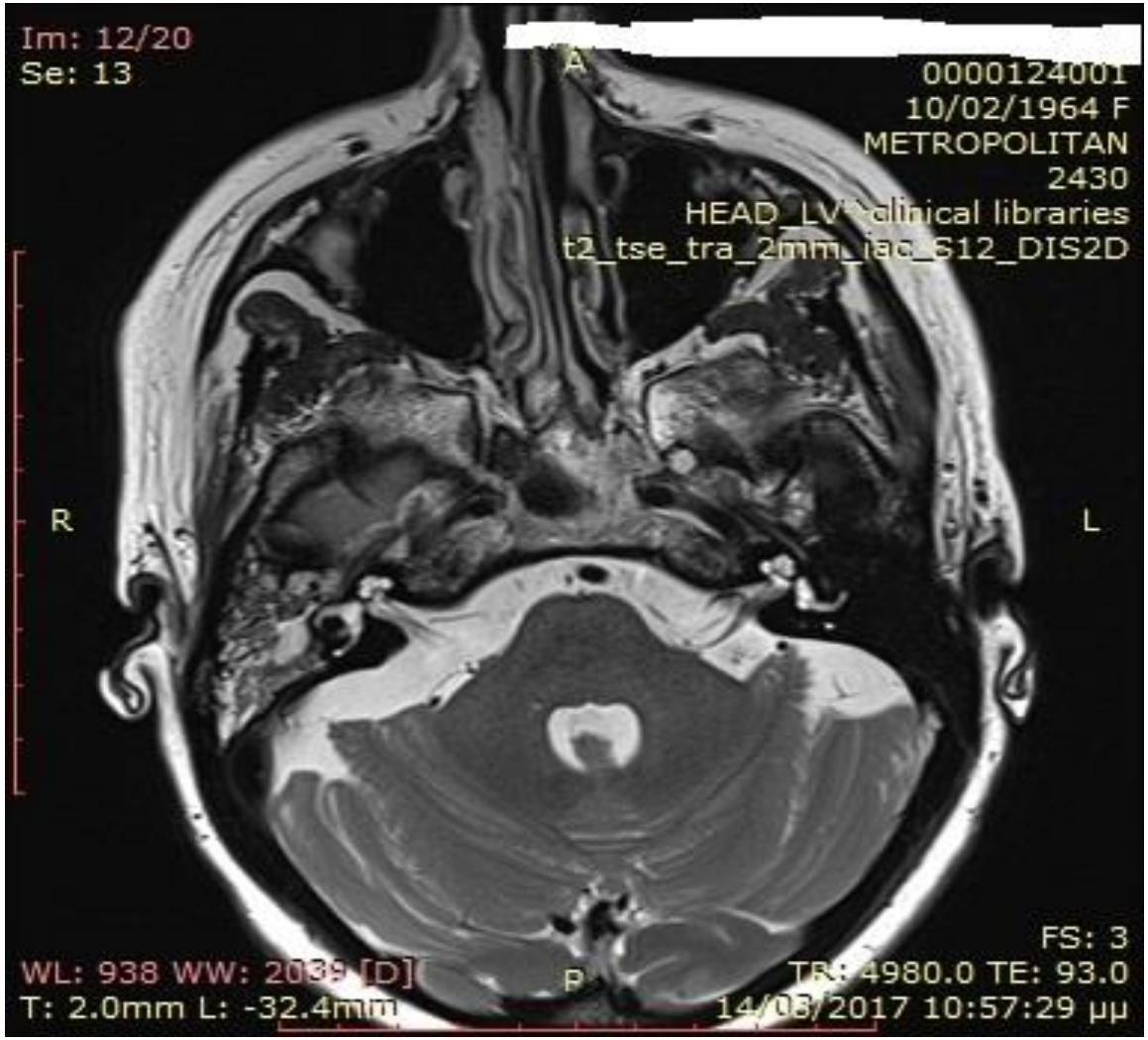
Im: 12/20
Se: 13
A
0000124001
10/02/1964 F
METROPOLITAN
2430
HEAD_LV\clinical libraries
t2_tse_tra_2mm_iac_S12_DIS2D
R
L
P
FS: 3
TR: 4980.0 TE: 93.0
14/03/2017 10:57:29 μμ
WL: 938 WW: 2039 [D]
T: 2.0mm L: -32.4mm

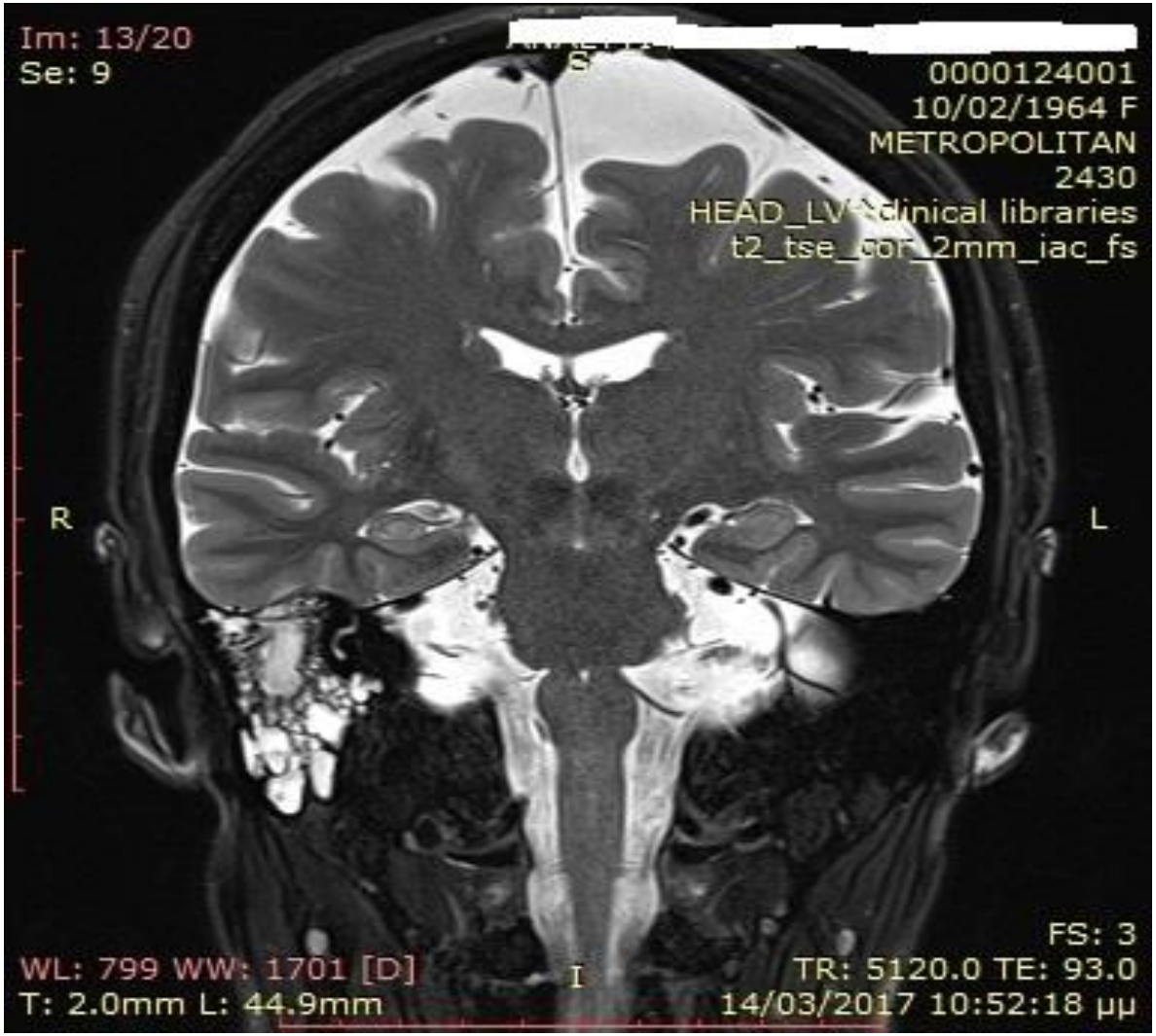
Im: 13/20
Se: 9
[redacted]
S
0000124001
10/02/1964 F
METROPOLITAN
2430
HEAD_LV^clinical libraries
t2_tse_cor_2mm_iac_fs
R
L
FS: 3
WL: 799 WW: 1701 [D]
I
TR: 5120.0 TE: 93.0
T: 2.0mm L: 44.9mm
14/03/2017 10:52:18 μμ

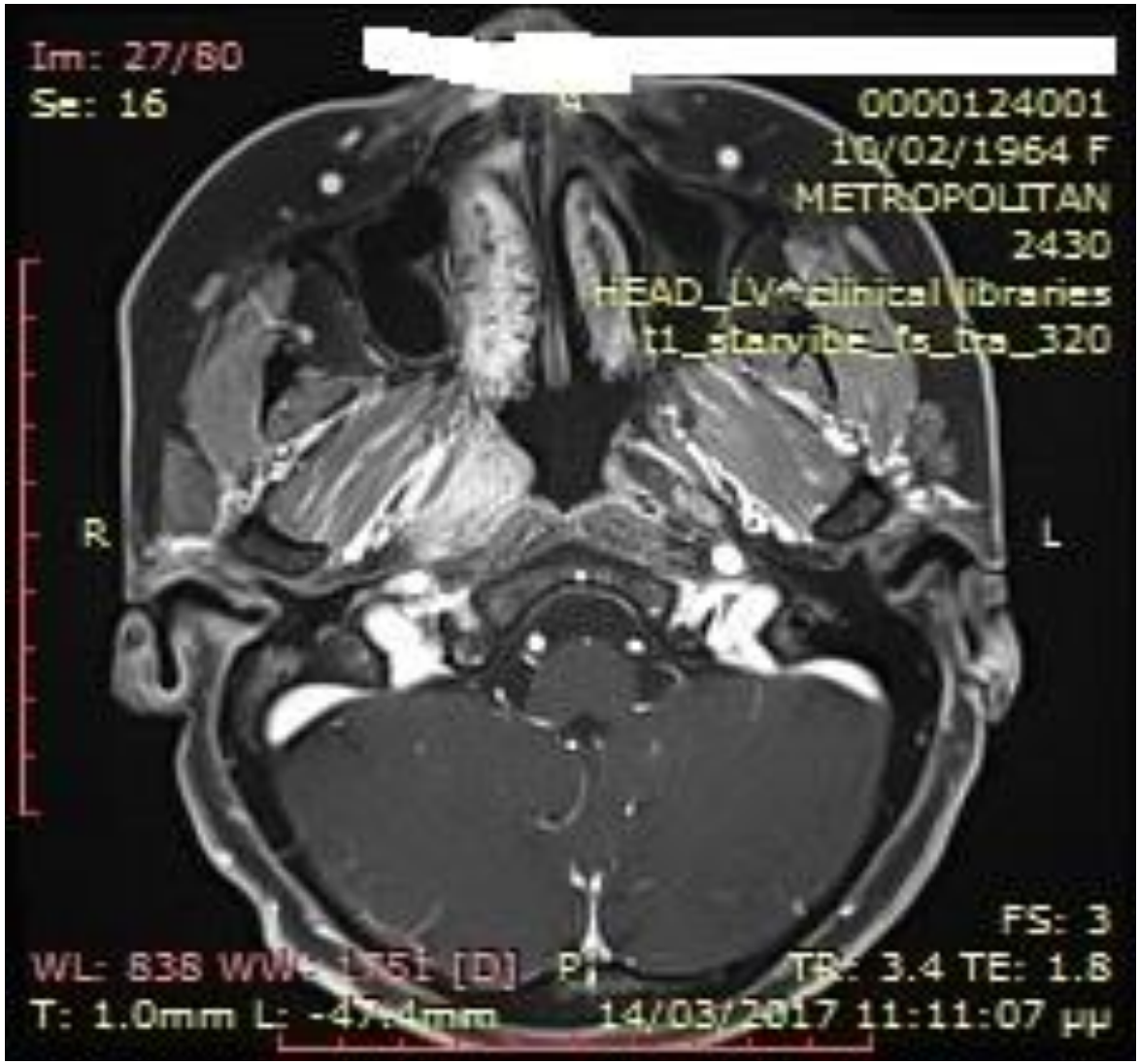
Im: 27/80
Se: 16
0000124001
10/02/1964 F
METROPOLITAN
2430
HEAD_LV^clinical libraries
t1_starvibe_fs_tra_320
R
L
FS: 3
TR: 3.4 TE: 1.8
T: 1.0mm L: -47.4mm
14/03/2017 11:11:07 μμ

ΑΚΟΟΜΕΤΡΙΚΟΝ ΔΙΑΓΡΑΜΜΑ

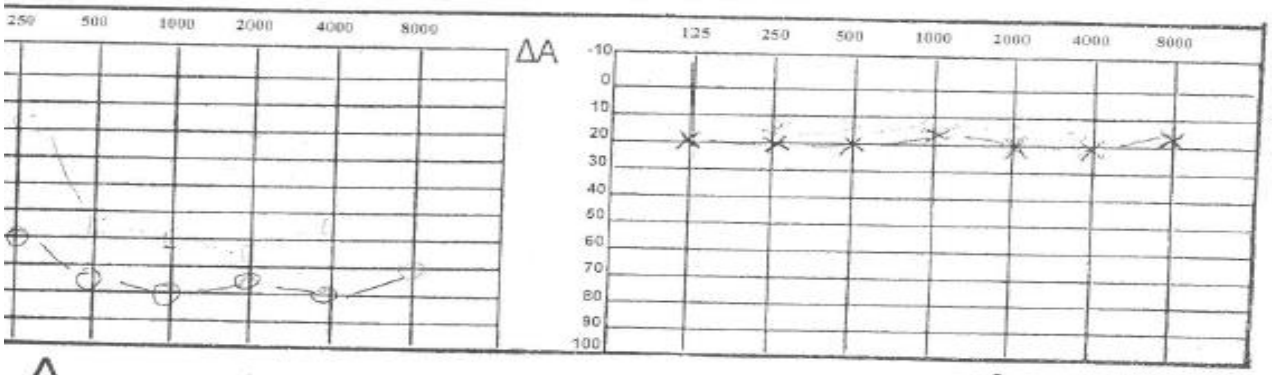

	WEBER	
±	RINNE	+

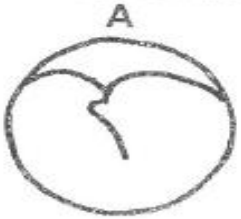

ΦΩΝΗΤΙΚΗ ΑΚΟΟΜΕΤΡΙΑ

σις επί τις %

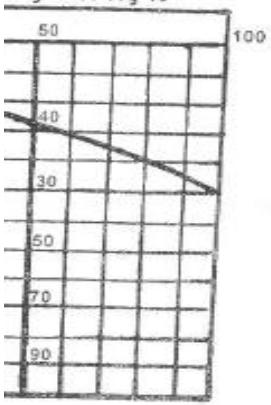

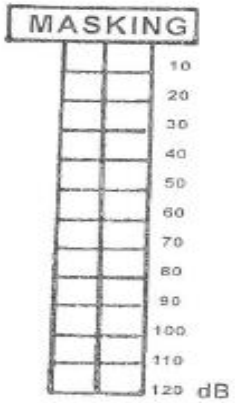

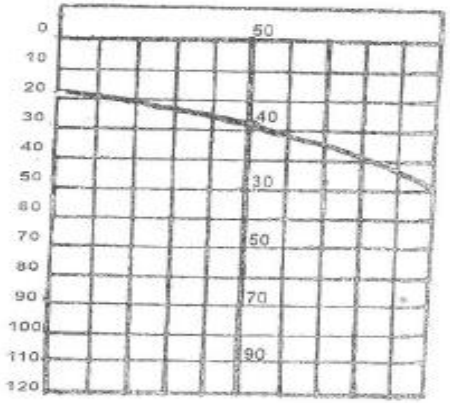

- -2 ΜΗΝΕΣ: Εργαστηριακά ευρήματα:

WBC: 10100 (79% NE), HCT: 39%, Hb: 12,9g/dl, PLT: 318.000
CREA : 0,86 mg/dl SGOT : 25iu/l, SGPT: 21iu/l, γ-GT:15, CRP: 1,88mg/l (φτ<0,5)

- Χειρουργική επέμβαση ωτός (**μαστοειδεκτομή- επιτυμπανοτομή**)
- χορήγηση αντιβιοτικών και πρεδνιζόνης

Ιστολογική 1 :
Βιοψία φλεγμονώδους ιστού μέσου ωτός
αγγειοβριθής φλεγμονώδης κοκκιώδης ιστός, κατά θέσεις ατελή κοκκιώματα και εστίες νέκρωσης χωρίς οξεάντοχα μυκοβακτηρίδια ή μύκητες. **Κοκκιωματώδης φλεγμονή**

- **Πάρεση προσωπικού** σύστοιχα (10 ημέρες μετά την επέμβαση)-
  αγωγή με κορτιζόνη για 5ημέρες –ήπια βελτίωση

- - 1ΜΗΝΑ :

- Εμπύρετο, βράγχος φωνής, δύσπνοια επιδεινούμενη

- Ενδοσκοπικά: κοκκιωματώδεις αλλοιώσεις υπέρ και υπογλωττιδικά
- CT τραχήλου: πάχυνση της γλωττίδας και στένωση του αυλού της τραχείας
- CT Θώρακος: Πολυάριθμες οζώδεις αλλοιώσεις πνευμονικού παρεγχύματος, οι περισσότερες με μικρή κοιλότητα

- Εργαστηριακά ευρήματα :
  WBC: 15200 (91% NE), HCT: 38,8%, HGb: 12,9g/dl, PLT: 507.000
  GLUC:120mg/dl, BUN: 8mg/dl, CREA : 0,8 mg/dl K : 3,8mEq/l, Na : 136mEq/l,
  SGOT : 80iu/l, SGPT: 166iu/l, γ-GT:137, ALP :215, LDH : 386U/L, CRP: 350mg/l (φτ<3)
  Γεν.ούρων: PH 6, EB 1008, ερ 0- 2 κοπ, πύο 3-4κοπ,
  C-ANCA : >1/160, p-ANCA: αρν(-), anti-PR3 : 115,2U
  Quantiferon: αρν(-)

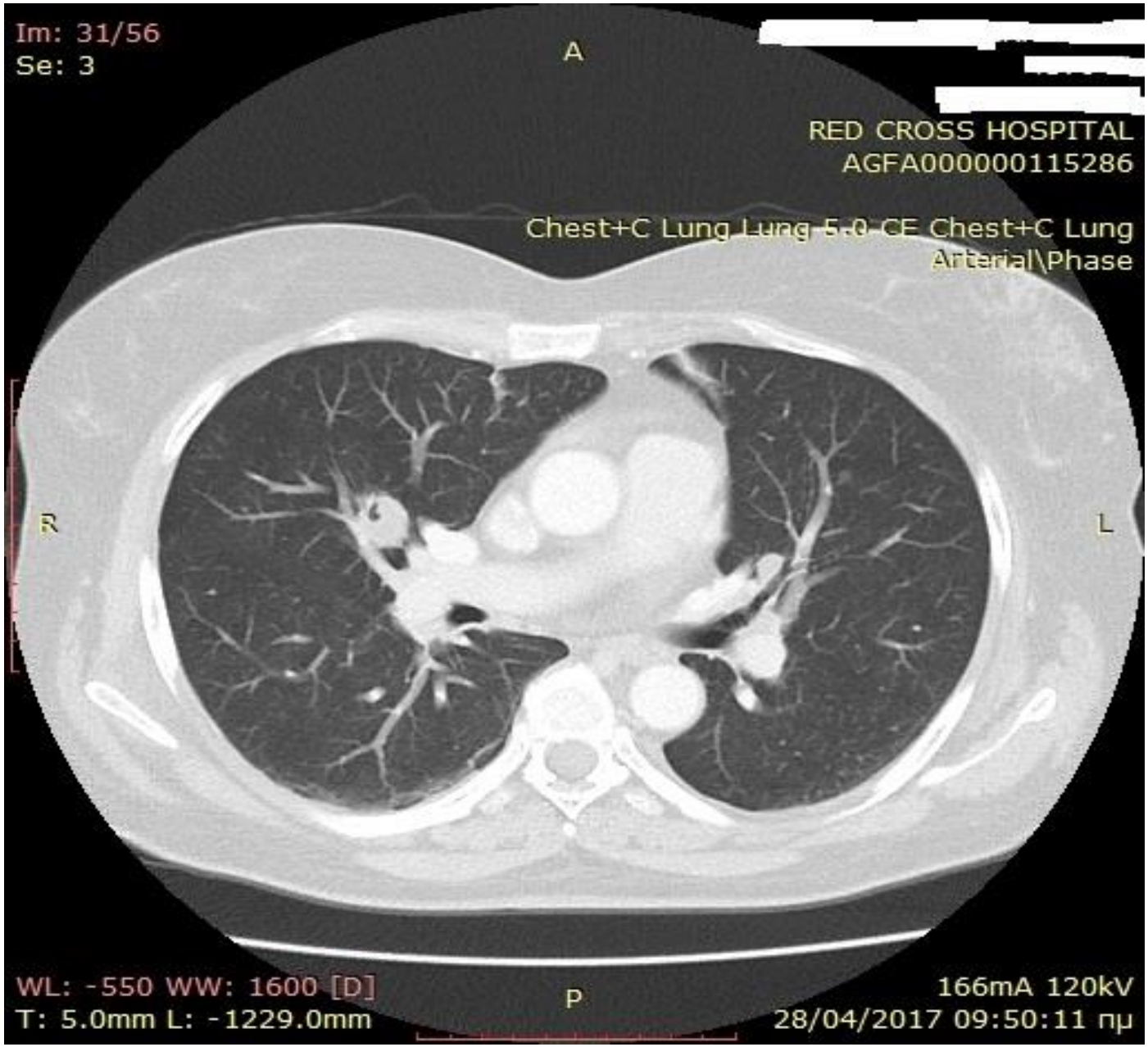
Im: 31/56
Se: 3
A
RED CROSS HOSPITAL
AGFA000000115286
Chest+C Lung Lung 5.0 CE Chest+C Lung
Arterial\Phase
R
L
P
WL: -550 WW: 1600 [D]
T: 5.0mm L: -1229.0mm
166mA 120kV
28/04/2017 09:50:11 πμ

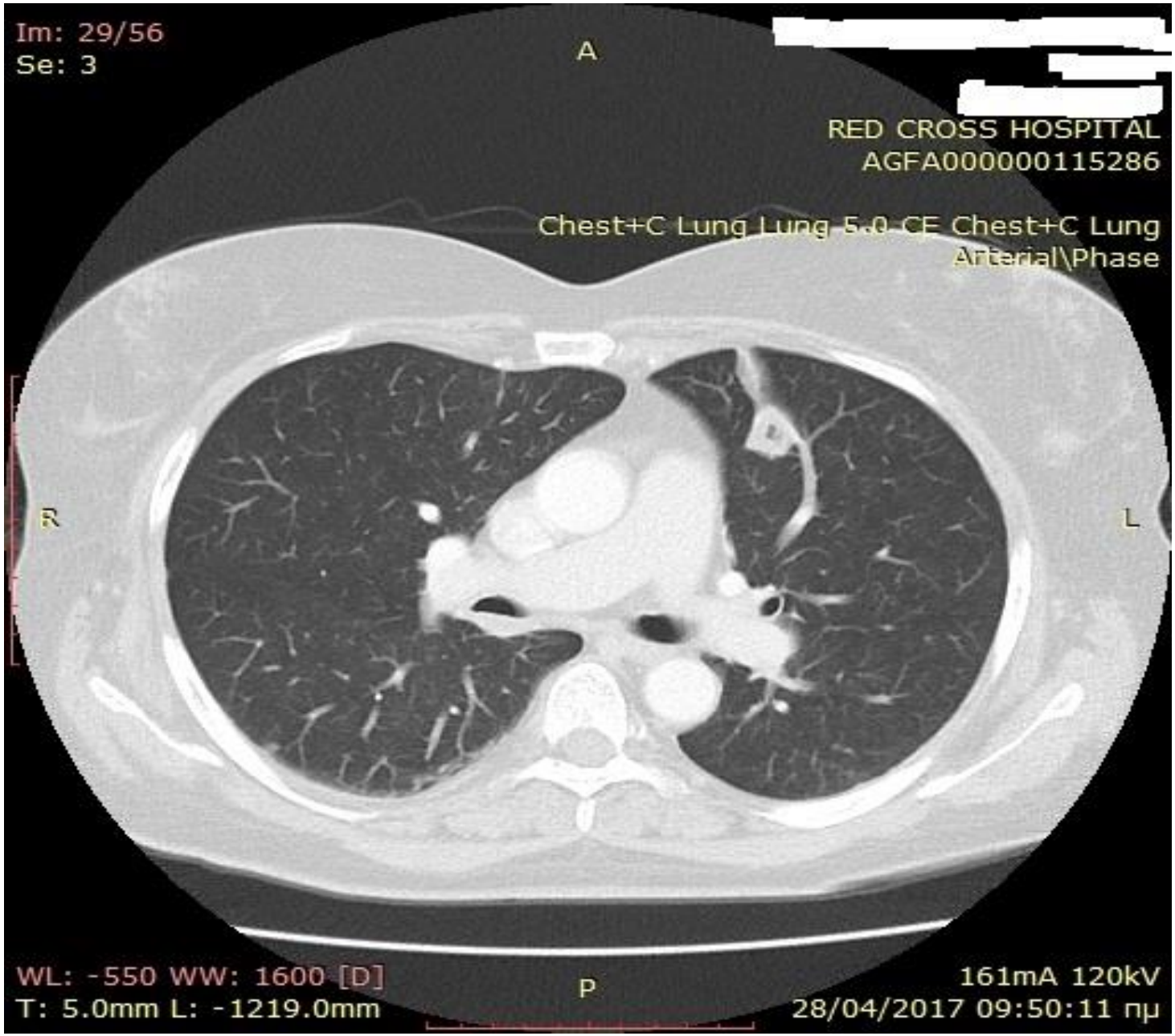
Im: 29/56
Se: 3
A
RED CROSS HOSPITAL
AGFA000000115286
Chest+C Lung Lung 5.0 CE Chest+C Lung
Arterial\Phase
R
L
WL: -550 WW: 1600 [D]
T: 5.0mm L: -1219.0mm
P
161mA 120kV
28/04/2017 09:50:11 пμ

Ιστολογική 2

- Βιοψία ρινοφάρρυγγα :
  Νεκρωτική κοκκιωματώδης φλεγμονή και
  χρόνια αρτηρίτιδα μικρών αρτηριακών κλάδων, συμβατή με νόσο Wegener

- **ΔΙΑΓΝΩΣΗ**
  Κοκκιωμάτωση WEGENER

- Φ/Α: Μεθυλπρεδνιζολόνη 1 gr ενδοφλεβίως επί 3ημέρου,
- Κυκλοφωσφαμίδη 1 gr ενδοφλεβίως εφάπαξ,

- Medrol 48mg po

- Αποστέλεται στο Τμήμα Αυτοανόσων Νοσημάτων της Ευρωκλινικής:

- Φυσική Εξέταση:
  ΑΠ : 110/80 mmHg, Θ: 36,6 C, SO2 : 97%
  ΑΨ: κφ
  Καρδιακοί τόνοι: ευκρινείς χωρίς φυσήματα
  Κοιλιά: κφ,
  Μυοσκελετικό: κφ,
  Λεμφαδένες: αψηλάφητοι
  Νευρικό σύστημα: πάρεση προσωπικού ΔΕ

  Medrol 32mg po/ημέρα
  Endoxan 50mg po/ημέρα αρχικά και μετά από 1 μήνα σύσταση για 100mg
  Septrin forte 1x2

- +10 ημέρες

- Εμπύρετο Θ 39 C

- ΦΕ: πάρεση προσωπικού, ταχυκαρδία Λοιπή ΦΕ:κφ

- Εργαστηριακά ευρήματα :
  WBC: 17140 (95% NE), HCT: 39,2%, HGb: 12,4g/dl, PLT: 468.000
  CRP:184mg/l (φτ<5)
  GLUC:120mg/dl, BUN: 22mg/dl, CREA : 0,78 mg/dl,
  SGOT : 37iu/l, SGPT: 55iu/l, γ-GT:82, ALP :88 LDH : 217U/l
  c -ANCA : >1/40, αντι-PR3 : >200 Units
  Γεν.ούρων: PH 6, EB 1015, ερ 2-5κοπ, πύο 2-5κοπ , αιμοσφαιρίνη +++

- **Βιοψία νεφρού** : Χωρίς αλλοιώσεις νεκρωτικής αγγειίτιδας

- Φ/Α:
  Medrol 16mg po
  Endoxan 75mg po αρχικά και μετα απο 1 μήνα 100mg
  Septrin forte 1x2

- Αγωγη για 12 μήνες με σταδιακή μείωση κορτικοειδών

- +12 ΜΗΝΕΣ:

CT Θώρακος: Μεγάλου βαθμού ελάττωση έως εξάλειψη ορισμένων ευρημάτων στο θώρακα.
CT Σπλαγχνικού κρανίου: βελτίωση της ακτινολογικής εικόνας , μετεγχειρητικές αλλοιώσεις

Εργαστηριακά ευρήματα: WBC: 3480 (65% NE, 19%LY), HCT: 37,%, HGb: 11,7g/dl, PLT: 260.000, GLUC:85mg/dl, BUN: 28mg/dl, CREA : 0,83 mg/dl , SGOT : 23iu/l SGPT: 22iu/l, γ-GT:21, CRP: 7,28mg/l (φτ<5) , ΤΚΕ:30
Γεν.ούρων: PH 5, EB 1020, ερ 0-1 κοπ, πύο 0-1κοπ
c-ANCA : >1/80, anti-PR3 : 183 Units

- +12 ΜΗΝΕΣ
- Διακοπή κυλοφωσφαμίδης

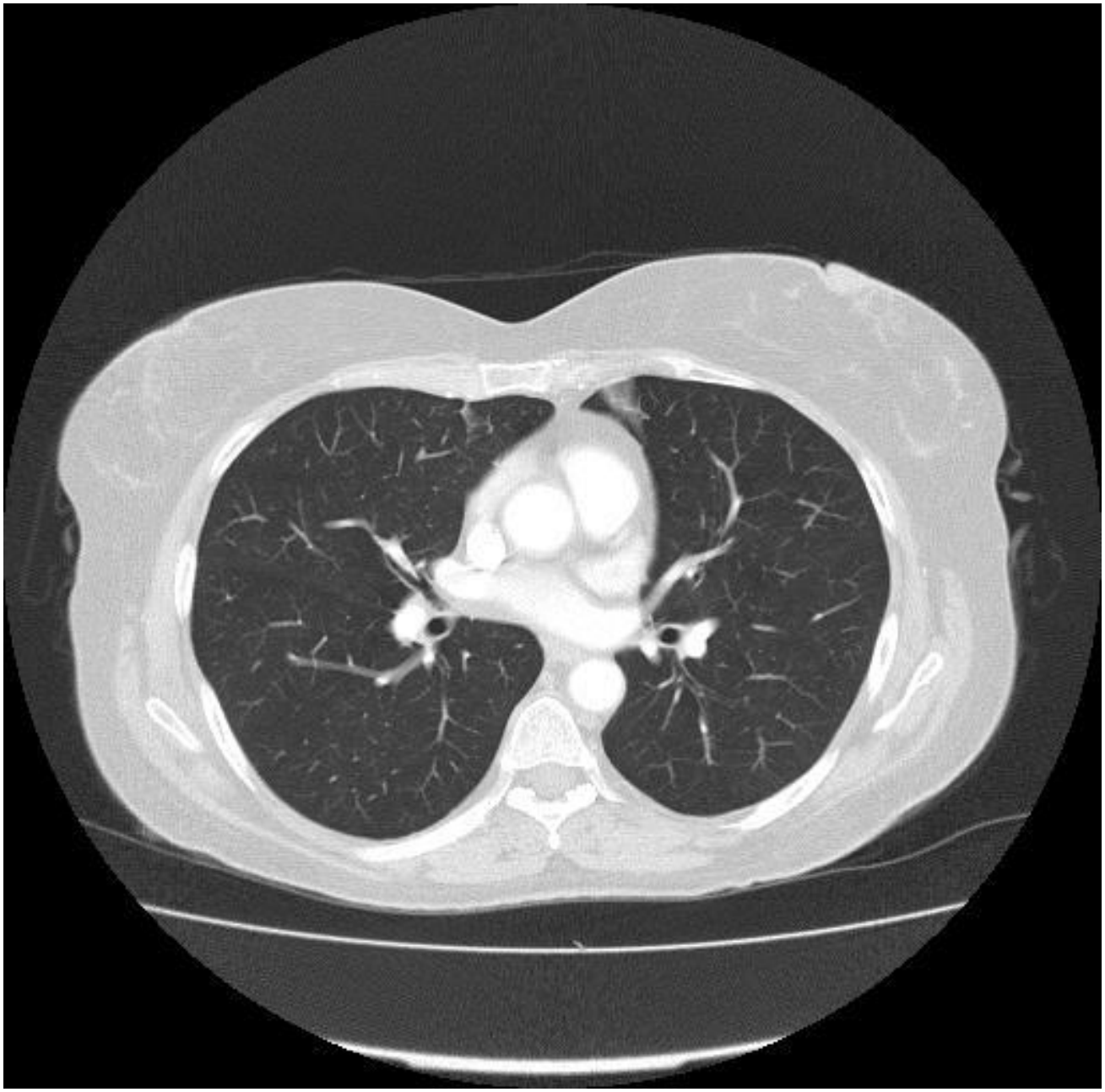

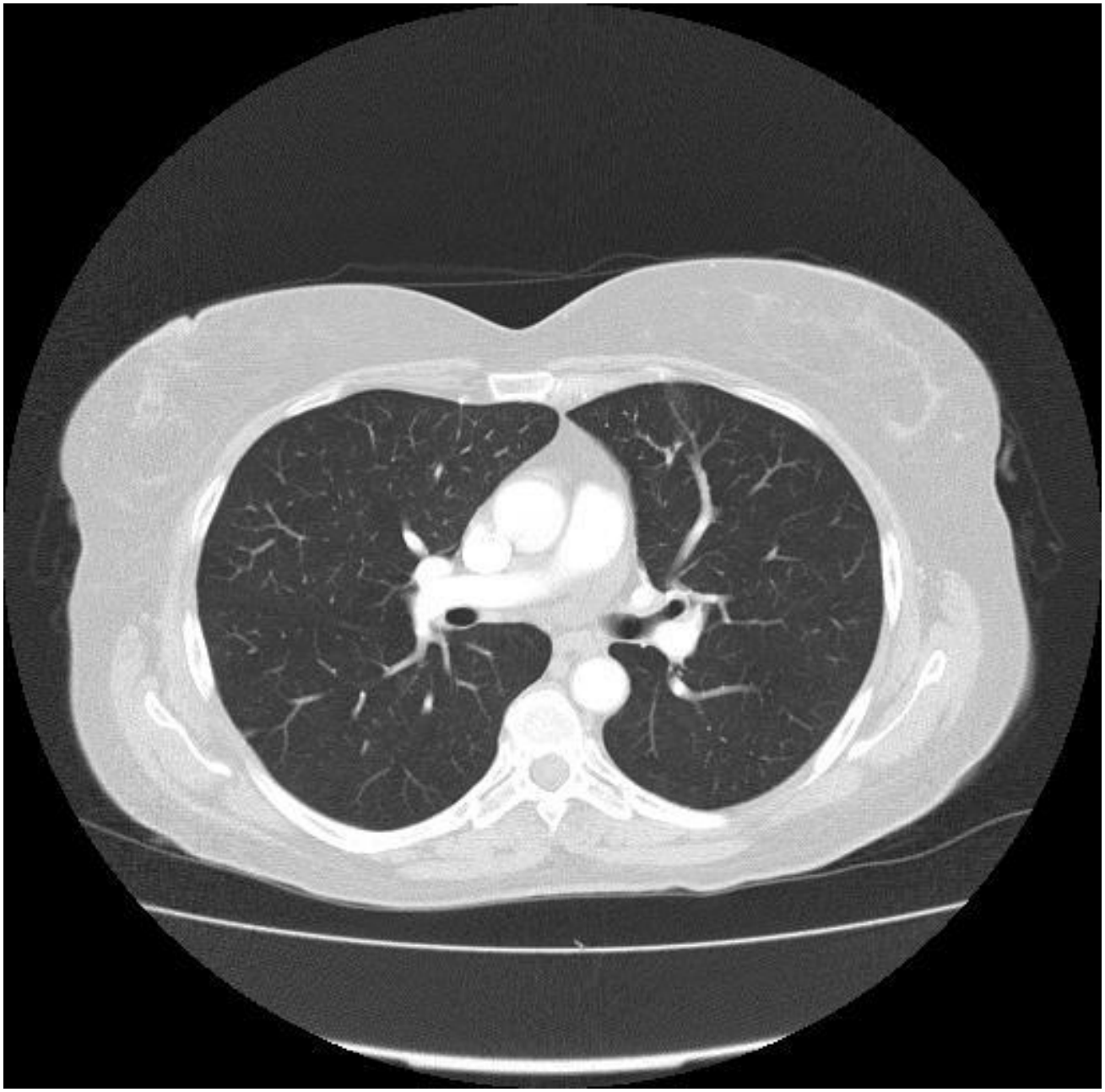

- + 15ΜΗΝΕΣ:
- Ωταλγία και ωτόρροια
- Σαφής βελτίωση της πάρεσης προσωπικού
- Λοιπή ΦΕ αρνητική
- CRP 7,16<5, c-ANCA 1/80, anti-PR3: 169

- Υποτροπή. Μη επαρκής έλεγχος νοσήματος

- Χορήγηση anti CD-20 1gr /15 ημέρες (1 κύκλος-ενός μηνός)

- + 22 ΜΗΝΕΣ:
- Συνέχιση αγωγής με χαμηλή δόση Μεθυλπρεδνιζόνης 2mg po/ημέρα και Τριμεθοπρίμης/Σουλφομεθοξαζόλης 3 φορές την εβδομάδα

Ear, nose and throat involvement in granulomatosis with polyangiitis: how it presents and how it determines disease severity and long-term outcomes

Mara Felicetti[1] · Diego Cazzador[2] · Roberto Padoan[1] · Alfonso Luca Pendolino[2] · Chiara Faccioli[2] · Ennio Nardello[2] · Alvise Berti[3] · Marina Silvestrini[4] · Giuseppe Paolazzi[3] · Giuliano Brunori[5] · Elisabetta Zanoletti[2] · Enzo Emanuelli[2] · Alessandro Martini[2] · Franco Schiavon[1]

Clinical Rheumatology 2018
https://doi.org/10.1007/s10067-018-4019-0

1996-2016
2 κέντρα Ρευματολογίας
109 ασθενείς με κοκκιωμάτωση με πολυαγγειίτιδα

Συχνότητα ΩΡΛ εκδηλώσεων κατά τη διάγνωση της νόσου

	GPA patients, n (%)
Sinonasal	*52 (58.4)*
Mucosal inflammation	38 (42.7)
Chronic sinusitis	38 (42.7)
Nasal crusting/bloody rhinorrhoea	25 (28.1)
Bone erosion	11 (12.4)
Septal perforation/nasal bridge collapse	7 (7.9)
Otologic	*31 (34.8)*
Otitis media/otomastoiditis	20 (22.5)
Conductive hearing loss	17 (19.1)
Asymmetrical sensorineural hearing loss	11 (12.4)
Perichondritis	5 (5.6)
Otitis externa	4 (4.5)
Laryngeal	
Hypoglottic stenosis	1 (1.1)

Βλάβες στο ρινικό διάφραγμα

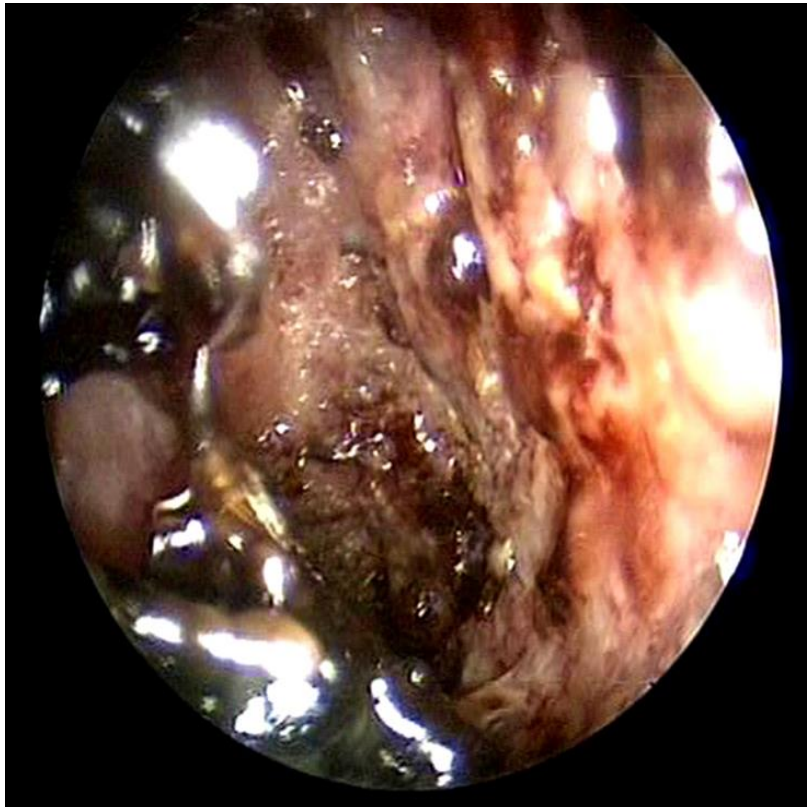

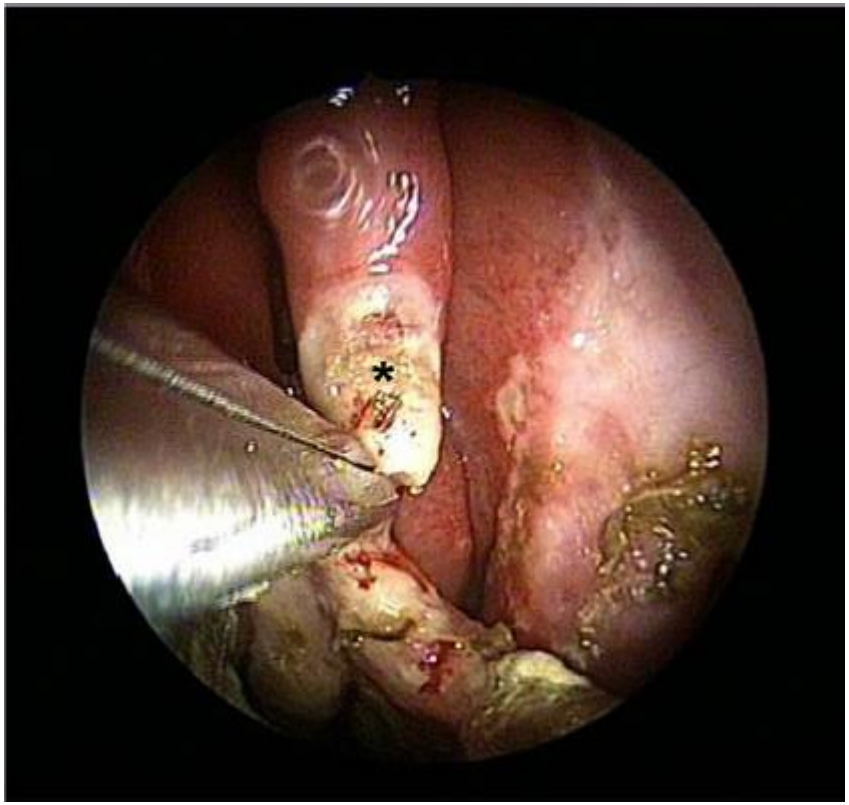

Table 1 Clinical and demographic features at disease onset, according to ENT involvement

	GPA (n 89)	*ENT-GPA (n 64)*	*Non-ENT-GPA (n 25)*	*p*
Age at disease onset (years)	54.5 (44–65)	51 (44–60)	61 (52–68)	*0.013*
Female, *n* (%)	43 (48)	32 (50)	11 (44)	ns
Caucasian, *n* (%)	87 (97.8)	63 (98.4)	24 (96)	*ns*
ANCA by IF or ELISA, *n* (%)				
pANCA/MPO	13 (15)	9 (14)	4 (16)	
cANCA/PR3	57 (64)	39 (61)	18 (72)	*ns*
Negative	19 (21)	16 (25)	3 (12)	
Diagnostic latency (months)	4 (2–7)	4 (2–6)	4 (2–8)	*ns*
AAV-positive biopsy, *n* (%)	55 (62)	43 (74)	12 (52)	*0.056*
Serum creatinine (mg/dl)	1.1 (0.8–2.3)	1.0 (0.7–1.8)	2.1 (0.9–3.8)	*0.025*
eGFR (ml/min)	68 (29–96)	75 (36–100)	32 (14–87)	*0.015*
CRP (mg/l)	43.8 (16–149)	56.8 (18–149)	35.3 (12.4–154)	*ns*
ESR (mm/h)	68.5 (52–96)	70 (52–98)	67 (49–84)	*ns*
Organ involvement, *n* (%)				
Systemic	66 (74.1)	40 (64.5)	16 (64)	*ns*
Lung	60 (67.4)	43 (68.3)	17 (68)	*ns*
Kidney	56 (62.9)	35 (54.7)	21 (84)	*0.014*
Acute kidney injury	35 (39.3)	19 (29.6)	16 (64)	*0.007*
CNS/PNS	30 (33.7)	20 (31.3)	10 (40)	*ns*
Eye	23 (25.8)	18 (28.1)	5 (20)	*ns*
Skin	19 (21.3)	14 (21.9)	5 (20)	*ns*
BVASv3 (median ± SD)	19.3 ± 8.6	19.5 ± 9.1	18.7 ± 7.3	*ns*
VDI, *n* (%)				
= 0	64 (72)	40 (63)	24 (96)	*0.001*
> 0	25 (28)	24 (37)	1 (4)	

Καμπύλες επιβίωσης

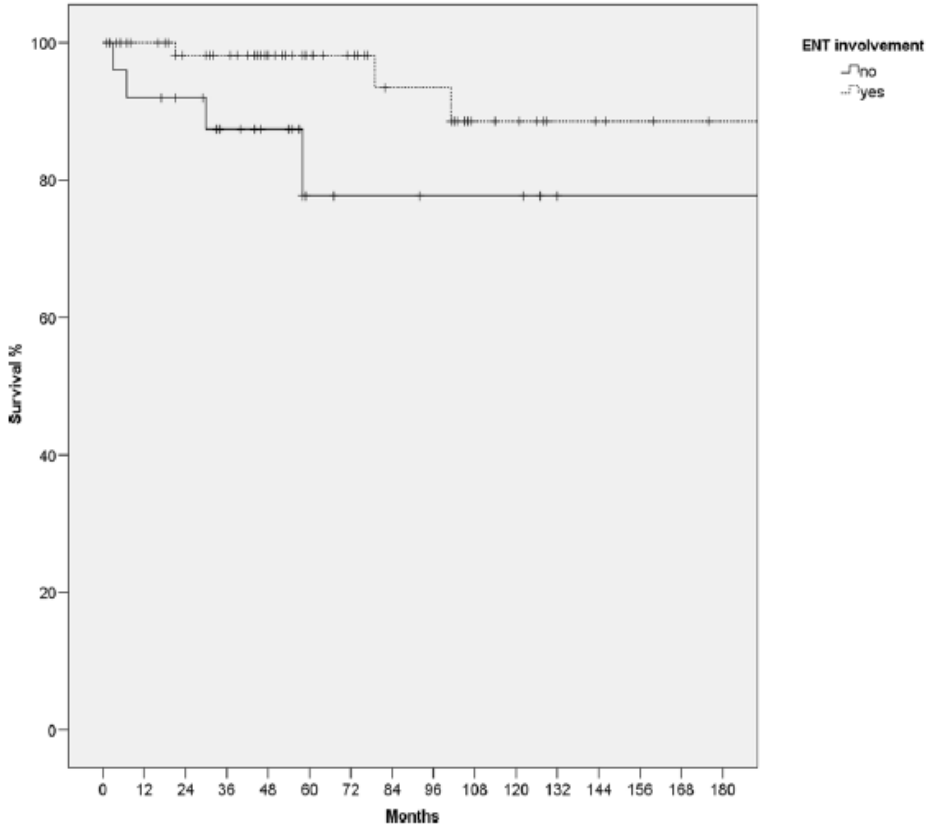

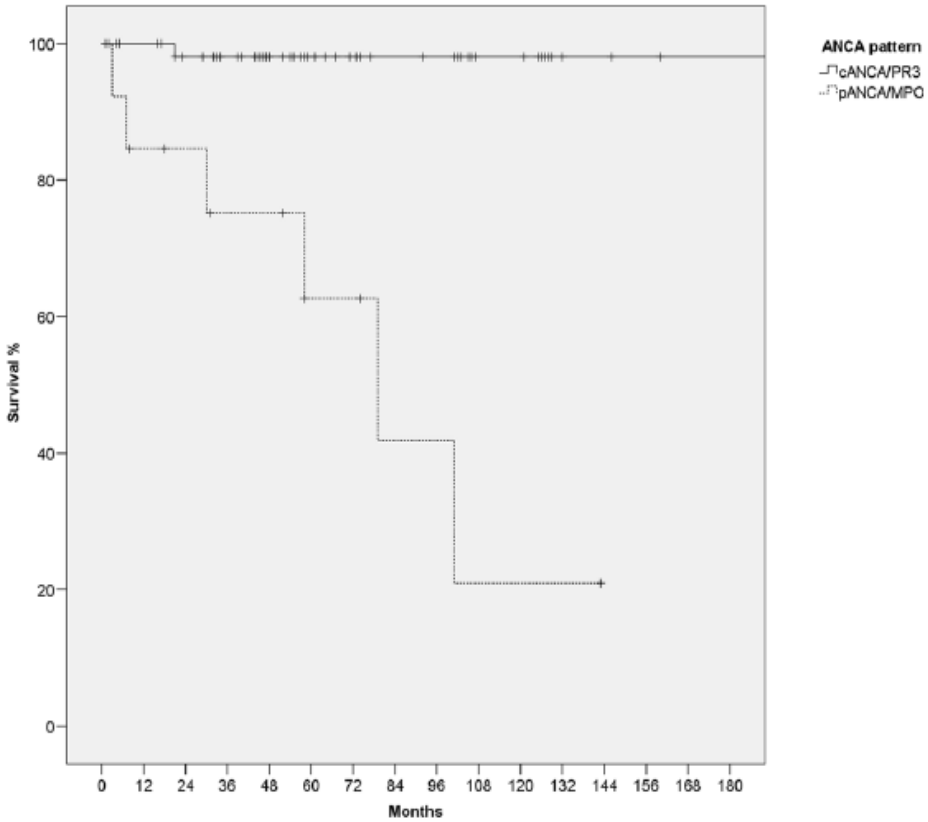

Yasuaki H et al.

Clinical features and treatment outcomes of otitis media with antineutrophil cytoplasmic antibody (ANCA)-associated vasculitis (OMAAV): A retrospective analysis of 235 patients from a nationwide survey in Japan.

Modern Rheumatology, (2016): DOI:10.1080/14397595.2016.1177926

A. Μέση ωτίτιδα με έκκριμα ή κοκκίωμα ανθεκτικό σε αντιβιοτικά και παροχέτευση

B.
1. θετικά ANCA (a-PR3 ή a-MPO)
2. ιστοπαθολογία συμβατή με νεκρωτική αγγειίτιδα μικρού μεγέθους αγγείων με ή χωρίς κοκκίωμα
3. τουλάχιστον μια ακόμη εκδήλωση από άλλο όργανο (οφθαλμός, ρινοφάρυγγας, πνεύμονας, νεφρός, κλπ)

Γ. Αποκλεισμός κοκκιώματος από χοληστερόλη, χολοστεάτωμα, κακοήθης οστεομυελίτιδα, φυματίωση, νεοπλάσματα, ηωσινοφιλική μέση ωτίτιδα και άλλες αγγειϊτιδες (οζώδης πολυαρτηρίτιδα, Σύνδρομο Cogan)

Table 1. Clinical features of 235 patients with OMAAV.

Age: median (Q25–Q75) years	68 (26–89)
Male/female: No. (% of female)	64/171 (73%)
Follow-up period: median (Q25–Q75) months	24 (11–72)
ANCA-status: No. (%)	
MPO + PR3−	140/232 (60%)
MPO − PR3+	45/232 (19%)
MPO + PR3+	10/323 (4%)
MPO − PR3−	37/232 (16%)
Histological proof: No. (%)	39/147 (27%)
Initial symptoms: No. (%)	
Hearing loss	233/235 (99%)
Otorrhea	120/235 (51%)
Otalgia	93/229 (41%)
Tinnitus	113/222 (51%)
Vertigo or dizziness	74/295 (27%)
Headache	61/232 (26%)
Involvement sites throughout clinical course (at initial visit): No. (%)	
Bilateral complete deafness	14/234 (6%) [4/234 (2%)]
Facial palsy	85/235 (36%) [51/235 (22%)]
Hypertrophic pachymeningitis	64/228 (28%) [39/225 (17%)]
Nose	75/235 (32%) [60/235 (26%)]
Pharynx and/or larynx	12/233 (5%) [8/230 (3%)]
Lung	82/235 (35%) [53/235 (23%)]
Kidney	50/235 (26%) [33/234 (14%)]
Other vasculitis	86/235 (37%) [63/235 (27%)]
-related symptoms	
Treatments: No. (%)	
Corticosteroid plus immunosuppressant	122/226 (54%)
Outcomes: No. (%)	
Disease relapse	95/231 (41%)
Mortality	4/235 (2%)

Παχυμηνιγγίτιδα

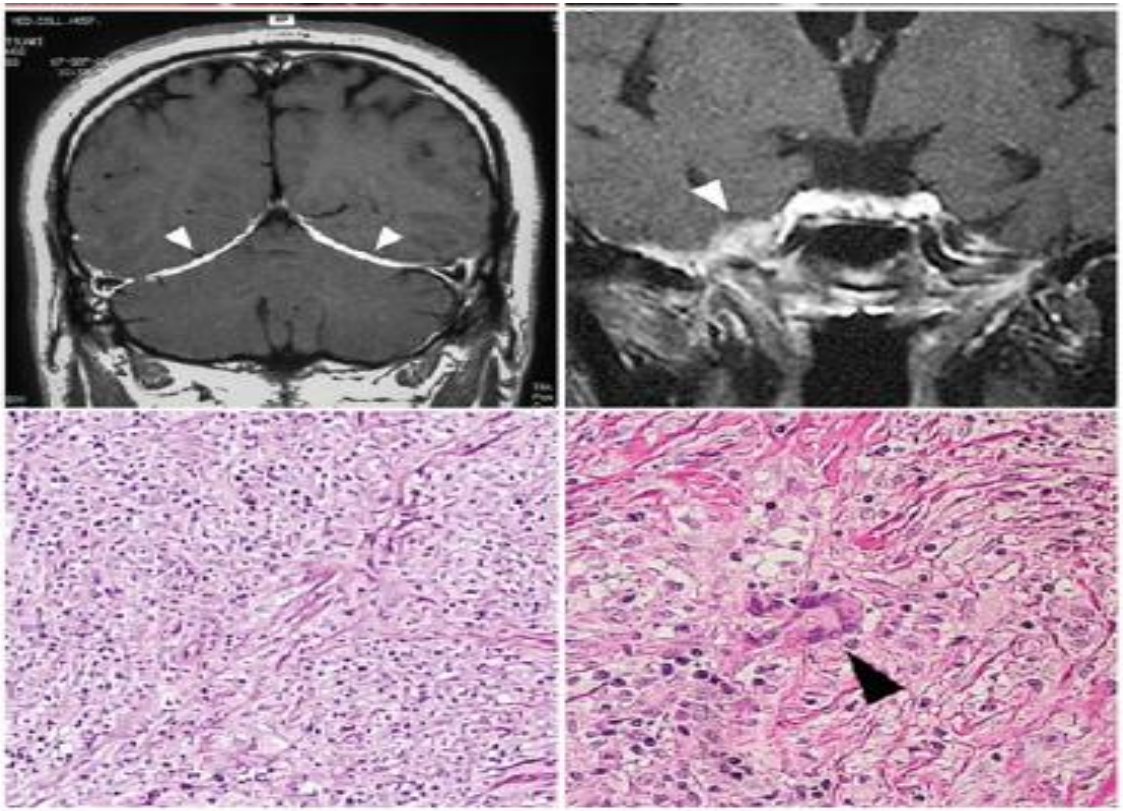

Table 3. Comparisons of OMAAV patients between with and without facial palsy and hypertrophic pachymeningitis.

	Facial palsy (+)	Facial palsy (−)	Hypertorophic pachymeningitis (+)	Hypertorophic pachymeningitis (−)
No. of cases (%)	85 (36%)	150 (64%)	64 (28%)	164 (72%)
Age: median (Q25–Q75) years	65 (56–71)	70 (64–75)	67 (62–73)	69 (60–74)
Male/female: No. (% of female)	28/57 (67%)	36/114 (76%)	20/44 (69%)	41/123 (75%)
Follow-up period: median (Q25–Q75) months	24 (11–72)	24 (8–60)	24 (9–51)	24 (8–67)
Period with symptoms before treatment: median (Q25–Q75) months	4 (2–7)	5 (2–9)	7 (3–12)*	4 (2–8)
ANCA status: No. (%)				
MPO + PR3−	50 (60%)	90 (60%)	33 (53%)	103 (63%)
MPO − PR3+	13 (16%)	32 (21%)	8 (13%)	34 (21%)
MPO + PR3+	2 (2%)	8 (5%)	1 (2%)	9 (6%)
MPO − PR3−	18 (22%)	19 (13%)	20 (32%)***	17 (10%)
Initial symptoms: No. (%)				
Hearing loss	84 (99%)	149 (99%)	63 (98%)	163 (99%)
Otorrhea	44 (52%)	76 (51%)	43 (67%)**	75 (46%)
Otalgia	43 (52%)	50 (34%)	31 (49%)	58 (36%)
Tinnitus	44 (55%)	69 (48%)	31 (53%)	78 (50%)
Vertigo or dizziness	31 (36%)*	32 (21%)	19 (30%)	42 (26%)
Headache	30 (35%)*	31 (21%)	30 (48%)***	29 (18%)
Involvements throughout clinical course: No. (%)				
Facial palsy	–	–	30 (47%)*	54 (33%)
Hypertrophic pachymeningiitis	30 (35%)*	34 (24%)	–	–
Nose	27 (32%)	48 (32%)	18 (28%)	57 (35%)
Pharynx and/or larynx	5 (6%)	8 (5%)	4 (6%)	8 (5%)
Lung	32 (38%)	50 (33%)	12 (19%)	68 (41%)**
Kidney	12 (14%)	38 (25%)*	7 (11%)	39 (24%)*
Others	35 (41%)	51 (34%)	32 (50%)**	49 (30%)
Treatments: No. (%)				
Steroid plus immunosuppressant	49 (60%)	73 (49%)	36 (60%)	82 (50%)
Outcomes: No. (%)				
Disease relapse	37 (44%)	58 (39%)	31 (48%)	64 (40%)
Disease-related death	3 (4%)**	0	3 (5%)**	0
Hearing improvement (ears)$	72 (53%)	165 (67%)**	54 (55%)	178 (65%)*

Table 2. Clinical features according to ANCA status.

	MPO-ANCA-positive	PR3-ANCA-positive	Both ANCAs-negative
No. of cases (%)	140 (60%)	45 (19%)	37 (16%)
Age: median (Q25–Q75) years	70 (65–75)***	59 (54–71)	65 (54–70)
Male/female: No. (% of female)	34/106 (76%)	16/29 (64%)	11/26 (70%)
Follow-up period: median (Q25–Q75) months	17 (8–48)	38 (13–78)	26 (11–78)
Period with symptoms before treatment: median (Q25–Q75) months	5 (2–8)	3(1–11)	8 (5–11)*
Initial symptoms: No. (%)			
Hearing loss	140 (100%)	45 (100%)	36 (97%)
Otorrhea	71 (51%)	20 (44%)	26 (70%)
Otalgia	51 (37%)	20 (47%)	18 (49%)
Tinnitus	70 (53%)	22 (51%)	13 (36%)
Vertigo or dizziness	39 (28%)	9 (20%)	10 (27%)
Headache	37 (27%)	9 (20%)	14 (38%)
Involvements throughout clinical course: No. (%)			
Facial palsy	50 (36%)	13 (29%)	18 (49%)
Hypertrophic pachymeningitis	33 (24%)	8 (19%)	20 (54%)***
Nose	32 (23%)	29 (64%)***	12 (32%)
Pharynx and/or larynx	9 (6%)	3 (7%)	1 (3%)
Lung	47 (34%)	23 (51%)**	8 (21%)
Kidney	31 (22%)	12 (27%)	3 (8%)
Others	54 (39%)	17 (38%)	11 (30%)
Treatments: No (%)			
Steroid plus immunosuppressant	68 (50%)	30 (67%)	20 (56%)
Outcomes: No (%)			
Disease relapse	47 (34%)	26 (59%)	17 (46%)
Disease-related death	0	0	3 (8%)**
Hearing improvement (ears)	162 (64.3%)	56 (63.6%)	33 (55.9%)

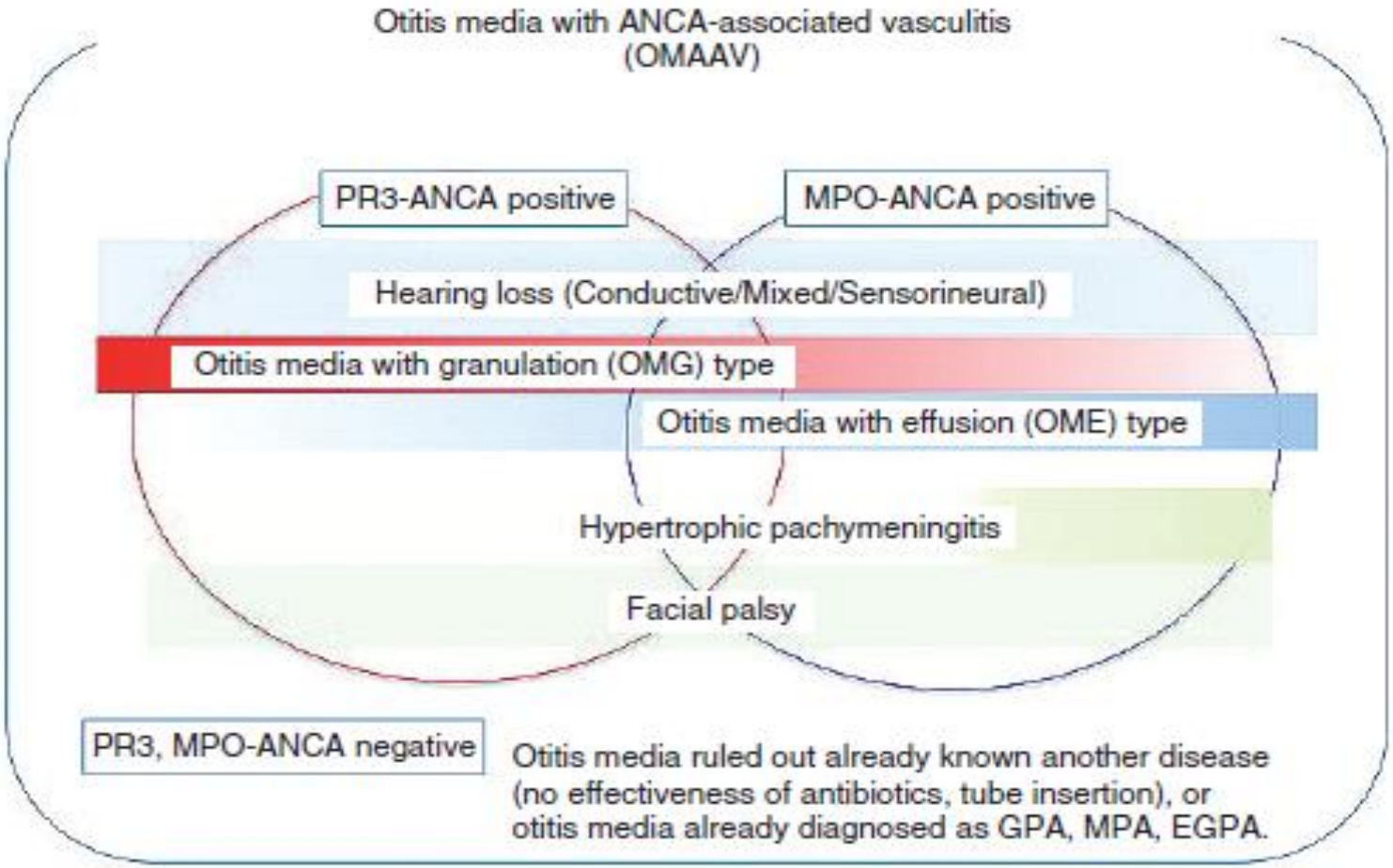
Otitis media with ANCA-associated vasculitis
(OMAAV)
PR3-ANCA positive
MPO-ANCA positive
Hearing loss (Conductive/Mixed/Sensorineural)
Otitis media with granulation (OMG) type
Otitis media with effusion (OME) type
Hypertrophic pachymeningitis
Facial palsy
PR3, MPO-ANCA negative
Otitis media ruled out already known another disease
(no effectiveness of antibiotics, tube insertion), or
otitis media already diagnosed as GPA, MPA, EGPA.

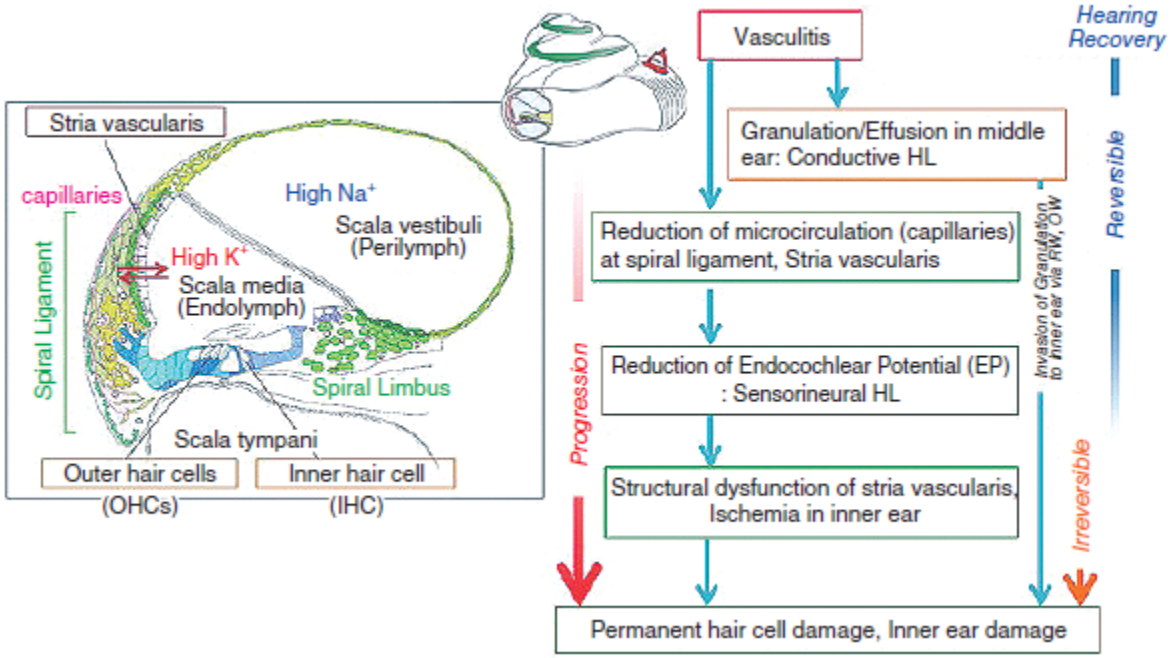
Stria vascularis
capillaries
High Na+
Scala vestibuli
(Perilymph)
High K+
Scala media
(Endolymph)
Spiral Ligament
Spiral Limbus
Scala tympani
Outer hair cells
(OHCs)
Inner hair cell
(IHC)
Vasculitis
Hearing Recovery
Granulation/Effusion in middle ear: Conductive HL
Reversible
Reduction of microcirculation (capillaries) at spiral ligament, Stria vascularis
Invasion of Granulation to inner ear via RW, OW
Reduction of Endocochlear Potential (EP) : Sensorineural HL
Progression
Structural dysfunction of stria vascularis, Ischemia in inner ear
Irreversible
Permanent hair cell damage, Inner ear damage

Θεραπευτική αντιμετώπιση

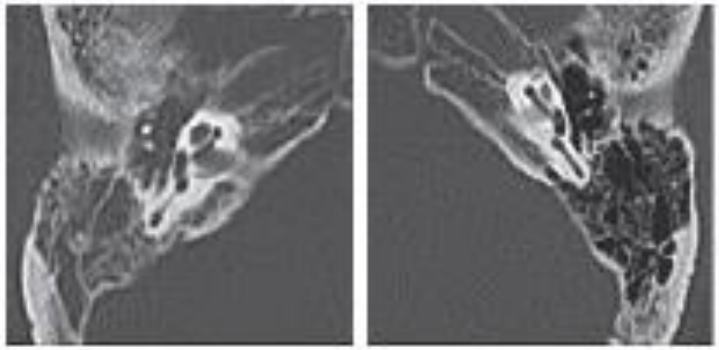

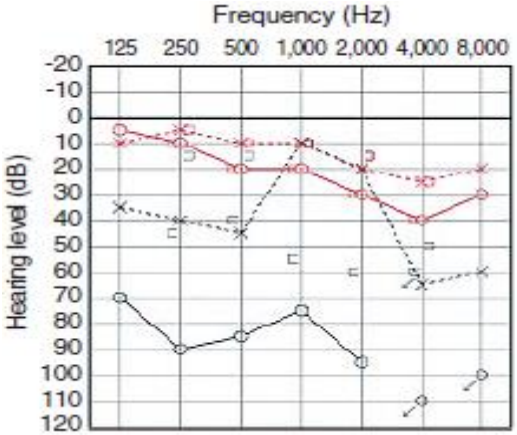

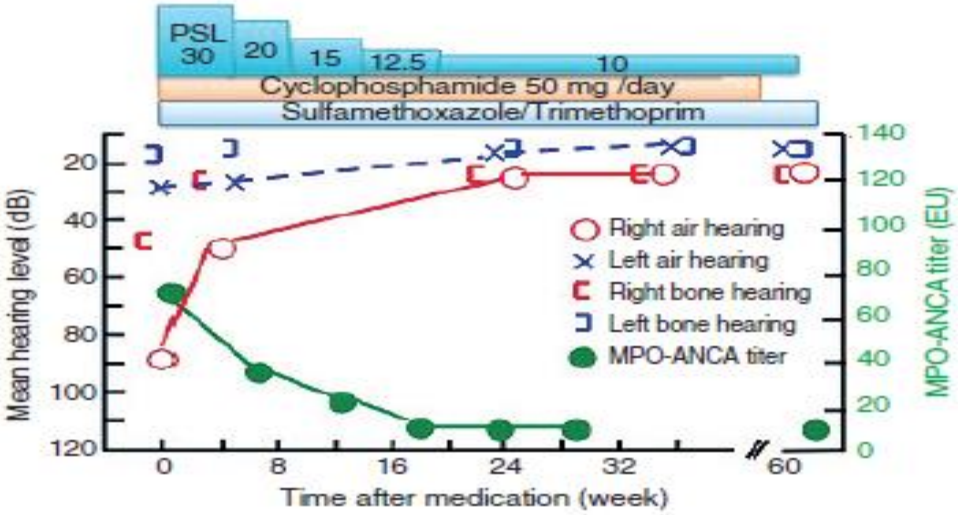

Πρωτοπαθείς Αγγειίτιδες

Θεραπεία

Αγγειίτιδες αγγείων μέσου & μικρού μεγέθους αγγείων

- Θεραπεία επαγωγής ύφεσης:

  Πρεδνιζόνη *(1mg/KgΣΒ / σταδιακή μείωση)*

  + Κυκλοφωσφαμίδη *(1-2mg/Kg ΣΒ, 3-6 μήνες)*

- Θεραπεία διατήρησης ύφεσης:

  Αζαθειοπρίνη *(1-3 mg/Kg ΣΒ)*

  ή Μυκοφαινολική μοφετίλη *(2-3 gr/μέρα)*

- Θεραπεία επί υποτροπής:

  Anti-CD20 *(Rituximab, ενδοφλέβια)*

Συμπεράσματα

- Η μέση ωτίτιδα σε ενήλικες μπορεί να είναι από τις πρώτες εκδηλώσεις αγγειίτιδας σχετιζόμενης με ANCA

- Πρέπει έγκαιρα να γίνεται έλεγχος
  - α/α θώρακα
  - ουρία, κρεατινίνη, γενική ούρων
  - ANCA

- Γρήγορη αντιμετώπιση σώζει όργανα και ζωές